

Université Pierre et Marie Curie

Histologie : organes, systèmes et appareils

Niveau PCEM2 - DCEM1

2007 - 2008

Professeur Martin Catala (mcatala@ext.jussieu.fr)
Docteur Jean-Michel André (jmandre@ext.jussieu.fr)
Monsieur Georges Katsanis (katsanis@chups.jussieu.fr)
Professeur Jacques Poirier

Service d'Histologie - Embryologie

Mise à jour : 11 septembre 2007

Table des matières

3 Table des matières

9 Avant-Propos

11 Chapitre 1 : L'appareil digestif

11	1.1	La cavité buccale et pharyngienne
11	1.1.1	Histologie des dents
13	1.1.2	Les processus de remplacement et de réparation de la dent
13	1.1.2.1	Le remplacement des dents provisoires s'effectue à partir de la 6 ^e année
13	1.1.2.2	L'émail, acellulaire et avasculaire, ne peut pas être réparé
13	1.1.2.3	La dentine primaire s'édifie au cours de la formation de la dent
14	1.1.3	Les muqueuses labiales et jugales
14	1.1.4	La muqueuse linguale
14	1.1.4.1	Description histologique des papilles linguales et des bourgeons du goût
15	1.1.4.2	Histophysiologie succincte du goût
15	1.1.5	Les glandes salivaires
16	1.1.6	Le pharynx
17	1.2	Le tube digestif
17	1.2.1	Organisation générale du tube digestif
17	1.2.1.1	Le tube digestif est constitué de 5 tuniques concentriques
18	1.2.1.2	La défense immunologique de l'appareil digestif : les formations lymphoïdes annexées au tube digestif
19	1.2.1.3	L'innervation du tube digestif
20	1.2.2	L'œsophage
20	1.2.3	L'estomac
20	1.2.3.1	Structure générale gastrique
21	1.2.3.2	Variations structurales en fonction des régions gastriques
23	1.2.3.3	La réparation de la muqueuse gastrique
23	1.2.4	L'intestin grêle
26	1.2.5	Le côlon et le rectum
27	1.2.6	Le canal anal
28	1.3	Le pancréas
28	1.3.1	Le pancréas exocrine
28	1.3.1.1	Les acinus pancréatiques
28	1.3.1.2	Les canaux excréteurs
29	1.3.2	Le pancréas endocrine
29	1.4	Le foie et les voies biliaires
29	1.4.1	Le foie
29	1.4.1.1	Histologie descriptive du foie
32	1.4.1.2	Histologie fonctionnelle

34 1.4.2 Les voies biliaires

35 **Chapitre 2 : Cardio-Vasculaire**

35 2.1 Objectifs pédagogiques

35 2.1.1 Objectif général

35 2.1.2 Objectifs pédagogiques du cours

36 2.1.3 Objectifs pédagogiques de l'enseignement dirigé

36 2.2 Le cœur

36 2.2.1 L'organisation histologique de l'organe cœur

37 2.2.2 L'histologie fonctionnelle cardiaque s'ouvre sur 3 pôles de « structures-fonctions »

37 2.2.2.1 La fonction de contraction cardiaque est liée aux cardiomyocytes contractiles (ou « communs »)

38 2.2.2.2 La fonction de conduction cardiaque est liée aux cellules cardionectrices du « tissu cardionecteur »

39 2.2.2.3 La fonction endocrine cardiaque est liée aux cellules myoendocrines

39 2.2.3 La paroi cardiaque est constituée de trois tuniques : l'endocarde, le myocarde et l'épicarde

39 2.2.3.1 L'endocarde

39 2.2.3.2 Le myocarde

40 2.2.3.3 L'épicarde

40 2.2.4 La vascularisation coronaire est particulière

40 2.3 Les vaisseaux

40 2.3.1 Les vaisseaux sanguins

40 2.3.1.1 L'arbre artériel conduit le sang du cœur vers les réseaux capillaires

44 2.3.1.2 La microcirculation est la partie du système circulatoire concernée par les échanges gazeux et liquidiens extracellulaires

47 2.3.1.3 Le retour veineux

48 2.3.2 Les vaisseaux lymphatiques

48 2.3.2.1 Le drainage lymphatique

48 2.3.2.2 Les capillaires lymphatiques se distinguent des capillaires sanguins par plusieurs points

49 2.3.2.3 Les vaisseaux collecteurs lymphatiques et les gros troncs lymphatiques

50 2.4 Dessins pour la séance d'enseignement dirigé

51 **Chapitre 3 : L'appareil hypothalamo-hypophysaire**

51 3.1 Les cellules glandulaires de l'adéno-hypophyse

51 3.1.1 Lobe antérieur

51 3.1.1.1 Les cellules folliculaires (ou folliculo-stellaires ou satellites)

51 3.1.1.2 Les cellules hormonogènes

52 3.1.2 Lobe intermédiaire

52 3.1.3 Lobe tubéral

53 3.2 Les neuro-hormones hypothalamiques hypophysiotropes

53	3.3	Les hormones dites post-hypophysaires
55	Chapitre 4 : Les glandes endocrines périphériques	
55	4.1	La thyroïde
56	4.2	Les parathyroïdes
56	4.3	Les cortico-surrénales
57	4.4	Les médullo-surrénales
58	4.5	L'épiphyse
59	Chapitre 5 : La peau et les phanères	
59	5.1	L'épiderme
59	5.1.1	Les kératinocytes
60	5.1.1.1	La couche germinative
60	5.1.1.2	La couche à épines
60	5.1.1.3	La couche granuleuse
60	5.1.1.4	La couche cornée
61	5.1.2	Les mélanocytes
62	5.1.3	Les cellules de Langerhans
62	5.1.4	Les cellules de Merkel
62	5.2	Le derme
63	5.3	L'hypoderme
63	5.4	Les annexes cutanées
63	5.4.1	Les glandes sudoripares
63	5.4.2	Les follicules pilo-sébacés
63	5.4.2.1	Les poils
64	5.4.2.2	Les glandes sébacées
64	5.4.2.3	Le muscle arrecteur du poil
64	5.4.3	Les ongles
65	5.4.4	Peau « épaisse » et peau « fine »
65	5.4.4.1	Toute la peau, à l'exception de celle de la face palmaire des mains et des doigts et de la face plantaire des pieds et des orteils, est dite « peau fine »
65	5.4.4.2	La peau dite « épaisse » est celle de la face palmaire des mains et des doigts et de la face plantaire des pieds et des orteils
65	5.5	La sensibilité cutanée
67	5.6	Réparation d'une plaie cutanée
67	5.6.1	La formation du caillot
67	5.6.2	La réaction inflammatoire (J0 à J3)
68	5.6.3	La phase proliférative (ou phase productive) (J3 à J12)
68	5.6.3.1	Le tissu de granulation (« bourgeon charnu »)
69	5.6.3.2	La réépithélialisation
72	5.6.4	La phase de remodelage
72	5.6.5	Pigmentation et sensibilité des cicatrices cutanées
72	5.6.5.1	Mélanocytes

72	5.6.5.2	Terminaisons nerveuses sensibles
72	5.7	Pousse et repousse des poils et des ongles
72	5.7.1	La pousse et repousse physiologiques des poils
73	5.7.1.1	La phase de croissance (ou anagène)
73	5.7.1.2	La phase de transition (ou catagène)
73	5.7.1.3	La phase de repos (ou télogène)
73	5.7.2	La régénération des poils et des glandes sudoripares, après une lésion cutanée
73	5.7.3	La pousse et repousse physiologiques des ongles

75 **Chapitre 6 : Le sein**

75	6.1	Organisation histologique
75	6.2	Le mamelon et l'aréole
76	6.3	Les glandes mammaires
76	6.3.1	Structure de base
76	6.3.1.1	Lobes et lobules
76	6.3.1.2	Canaux galactophores
76	6.3.1.3	Tubulo-alvéoles mammaires
76	6.3.2	Au cours des étapes de la vie génitale
76	6.3.2.1	Avant la puberté
77	6.3.2.2	À la puberté
77	6.3.2.3	En période d'activité génitale « au repos »
77	6.3.2.4	Pendant la grossesse
78	6.3.2.5	Lors de l'allaitement
79	6.3.2.6	Après la ménopause

81 **Chapitre 7 : Les organes des sens**

81	7.1	L'olfaction
81	7.1.1	La muqueuse olfactive
81	7.1.1.1	L'épithélium olfactif
81	7.1.1.2	Le chorion
82	7.1.2	Les voies olfactives
82	7.1.3	La reconnaissance des molécules odoriférantes
83	7.2	L'œil
83	7.2.1	Les 3 tuniques de l'œil
83	7.2.1.1	La sclérotique
83	7.2.1.2	La choroïde
84	7.2.1.3	La rétine
84	7.2.2	Les milieux transparents de l'œil
84	7.2.2.1	La cornée
85	7.2.2.2	L'humeur aqueuse
85	7.2.2.3	Le cristallin
86	7.2.2.4	Le corps vitré

86	7.2.3	La rétine
86	7.2.3.1	L'iris
86	7.2.3.2	La rétine visuelle
89	7.2.4	Les annexes du globe oculaire
89	7.2.4.1	Les glandes lacrymales
89	7.2.4.2	Les paupières
89	7.2.4.3	La conjonctive
89	7.3	L'oreille
89	7.3.1	L'oreille externe
89	7.3.2	L'oreille moyenne
90	7.3.3	L'oreille interne
90	7.3.3.1	Labyrinthe membraneux et labyrinthe osseux
90	7.3.3.2	Le canal cochléaire
91	7.3.3.3	Les macules utriculaire et sacculaire
91	7.3.3.4	Les crêtes ampullaires des canaux semi-circulaires
91	7.3.3.5	Les cellules sensorielles vestibulaires et auditives
92	7.4	Le goût

93 **Chapitre 8 : L'appareil urinaire**

93	8.1	Le rein
93	8.1.1	Anatomie microscopique du rein
95	8.1.2	Le néphron
95	8.1.2.1	Le glomérule
96	8.1.2.2	Le tube contourné proximal
96	8.1.2.3	L'anse de Henle
96	8.1.2.4	Le tube contourné distal
96	8.1.2.5	Les néphrons courts et les néphrons longs
97	8.1.3	Le tube collecteur de Bellini
97	8.1.4	L'appareil juxta-glomérulaire du rein
97	8.1.4.1	Les cellules myo-épithélioïdes ont un double phénotype, contractile et sécrétoire
98	8.1.4.2	Les cellules du lacis
98	8.1.4.3	La macula densa
98	8.1.5	Histophysiologie
98	8.2	Les voies urinaires
98	8.2.1	Le segment urinaire haut (sus-vésical) : les calices, le bassinnet et les uretères
99	8.2.2	Le segment vésical
99	8.2.3	Le segment sous- vésical : l'urètre
99	8.2.3.1	L'urètre masculin
100	8.2.3.2	L'urètre de la femme

101 **Références bibliographiques**

Avant-Propos

Certaines images de ces pages sont des **animations** que vous déclenchez en cliquant sur les légendes de police bleue.

Abréviations utilisées dans les légendes :

MO	Microscopie optique
ME	Microscopie électronique
HE	Hématéine-éosine
TM	Trichrome de Masson
Fg	Fort grossissement
mg	Moyen grossissement
fg	Faible grossissement

Les étudiants(e)s sont instamment prié(e)s de travailler sur les sites Internet d'histologie, notamment sur le site de notre Faculté : <http://www.chups.jussieu.fr> dans lequel ils trouveront les indispensables rappels du cours d'histologie moléculaire de PCEM1 ainsi qu'une liste de sites français et étrangers du plus grand intérêt. Par ailleurs, une excellente liste de sites d'histologie se trouve à l'adresse suivante : <http://www.neuropat.dote.hu/histol.htm#General>

Chapitre 1

L'appareil digestif

Auteurs : J.M. André, M. Catala et J. Poirier

L'histologie de l'appareil digestif peut être schématiquement étudiée en 3 parties :

- la cavité bucco-pharyngienne : dents, langue avec organe du goût et glandes salivaires ;
- le tube digestif : œsophage, estomac, intestin grêle, côlon, rectum et canal anal ;
- les deux grosses glandes annexes du tube digestif : foie et pancréas.

1.1 La cavité buccale et pharyngienne

La cavité buccale est tapissée par une tunique muqueuse et limitée en avant par les lèvres et les arcades dentaires.

1.1.1 Histologie des dents

Toutes les dents ont la même structure de base, avec une **couronne** faisant saillie hors de la gencive, et une ou plusieurs **racines** selon les cas : les incisives et canines n'ont qu'une racine chacune, les prémolaires en ont habituellement deux et les molaires peuvent en avoir trois ou quatre. A la jonction de la couronne et de la racine se situe le **collet** de la dent.

De l'intérieur vers l'extérieur, chaque dent comporte 4 types de tissus : la pulpe dentaire, la dentine, l'émail et le cément.

La pulpe dentaire

est un tissu conjonctif lâche contenant des vaisseaux sanguins et des nerfs. Elle est contenue dans la chambre pulpaire (située au centre de la couronne de la dent) prolongée par les canaux dentaires s'ouvrant à l'apex des racines. Elle est limitée en périphérie par une couche de cellules mésenchymateuses (dérivant de la crête neurale) sécrétant la dentine, les **odontoblastes**. Ce sont des cellules prismatiques, moins étroitement adhérentes sur leurs faces latérales que dans la plupart des épithéliums. Leur noyau, ovalaire allongé, est situé au pôle basal. Le cytoplasme basal est riche en réticulum endoplasmique granulaire et contient un

volumineux appareil de Golgi. Au delà du plateau terminal au niveau duquel des complexes de jonction relient les cellules entre elles, la partie apicale de la cellule se résoud en un fin prolongement cytoplasmique (ou « **fibre de Tomes** ») qui s'étend dans un canalicule de la dentine ; ce prolongement contient des mitochondries, des éléments du cytosquelette et des vésicules de sécrétion déversant leur contenu de tropocollagène dans le milieu extra-cellulaire pour constituer les fibrilles de collagène de la pré-dentine. La transition entre pré-dentine (non encore minéralisée) et dentine (minéralisée) est abrupte (« front de minéralisation »).

La dentine

La dentine (ou ivoire) entoure la pulpe dentaire. C'est, après l'émail, de deuxième tissu le plus dur de l'organisme. C'est une matrice extra-cellulaire produite par les odontoblastes puis calcifiée (cristaux d'hydroxyapatite) et parcourue par de très nombreux (50000/mm²) petits canalicules (ou tubules dentinaires). Ceux-ci, perpendiculaires à la surface, contiennent un fin prolongement cytoplasmique des odontoblastes. La dentine constitue le tissu dentaire le plus important par sa masse ; dans les conditions normales, elle est entièrement recouverte soit par l'émail, soit par le cément. La **grande sensibilité de la dentine** est sous-tendue par des fibres nerveuses amyéliniques dont les terminaisons nerveuses libres sont en contact étroit (en particulier par des gap-jonctions) avec les odontoblastes et leur prolongement cytoplasmique. Tous les stimuli (tact, chaud, froid, ...) sont ressentis comme un message douloureux.

L'émail

La périphérie de la dent est faite d'émail au niveau de la couronne et de cément au niveau des racines. Pendant la vie intra-utérine, l'émail, substance la plus dure de l'organisme, est sécrété par les adamantoblastes (ou améloblastes), cellules épithéliales d'origine ectodermique. L'émail contient près de 99 % de sels minéraux avec moins de 1 % de matrice organique et est organisée en prismes hexagonaux groupés en faisceaux à trajet grossièrement radiaire et maintenus les uns contre les autres par une substance interprismatique. Les prismes, très allongés, s'étendent depuis la jonction émail-dentine jusqu'à la surface de la couronne de la dent ; ils consistent en groupes de longs et fins cristaux d'hydroxyapatite disposés parallèlement dans le sens de la longueur ; leur diamètre est de l'ordre de 4 à 8 µm. Les cristaux de l'émail interprismatique sont orientés différemment. La matrice organique, reste de la matrice sécrétée par les améloblastes avant la minéralisation de l'émail, n'est faite ni de kératine ni de collagène, mais de glycoprotéines keratin-like riches en tyrosine (amélogénines, qui disparaissent pendant la formation de l'émail ; énamélines et « tuft protein ») et de polysaccharides.

Le cément

Le cément recouvre la racine de la dent. Il ressemble au tissu osseux. Il est fait de cellules (les **cémentocytes**), qui se disposent dans des lacunes et leurs prolongements dans des canalicules (comme les ostéocytes dans le tissu osseux), et de matrice extra-cellulaire (collagène de type I, glycoprotéines et protéoglycanes) minéralisée. Toutefois, à l'inverse de l'os, le cément est **avasculaire**. Une couche de **cémentoblastes**, analogues aux ostéoblastes, est située à sa face externe, adjacente au ligament périodontique, et continue d'élaborer du cément pendant toute la vie de la dent. Au moment de la chute des dents de lait, des odontoclastes (analogues aux ostéoclastes) résorbent le cément et la dentine de la racine.

Le périodonte est l'espace conjonctif qui amarre la racine de la dent à l'os de l'alvéole et nourrit

les tissus avoisinants. Il est fait de tissu conjonctif lâche vascularisé et innervé, parcouru par de nombreux trousseaux de tissu fibreux dense correspondant au **ligament alvéolo-dentaire** (ou ligament périodontique).

1.1.2 Les processus de remplacement et de réparation de la dent

1.1.2.1 Le remplacement des dents provisoires s'effectue à partir de la 6^e année

Dents de lait

Les dents de lait (ou dents temporaires) apparaissent vers l'âge de 7 mois et ont terminé leur éruption vers l'âge de 6 à 8 ans. Les **20** dents de lait sont réparties de chaque côté et sur chacune des deux mâchoires de la façon suivante : 2 incisives (l'une médiane, l'autre latérale), 1 canine, 2 molaires.

Dents définitives

Les dents provisoires tombent entre la 6^e et la 13^e année et sont progressivement remplacées par les dents définitives (dents de remplacement ou dents permanentes) qui proviennent de bourgeons (ou germes) présents depuis longtemps et qui sont habituellement au complet vers 18 ans avec l'éruption de la 3^e molaire ou dent de sagesse (l'apparition des dents de sagesse peut être empêchée par la destruction de leurs germes avant l'éruption). Les **32** dents définitives comprennent de chaque côté et sur chacune des deux mâchoires (maxillaire supérieure et mandibule) : 2 incisives (l'une médiane, l'autre latérale), 1 canine, 2 prémolaires, 3 molaires. **Une dent définitive extraite (« arrachée ») ne repousse pas, ne régénère pas.**

1.1.2.2 L'émail, acellulaire et avasculaire, ne peut pas être réparé

Les adamantoblastes qui ont élaboré l'émail au cours de l'embryogénèse de la dent ont totalement disparu au moment de l'éruption dentaire. L'émail est donc directement au contact de la salive et des aliments. Dès l'éruption, une pellicule acquise exogène (constituée en grande partie par une glycoprotéine salivaire) recouvre directement l'émail. Les **caries dentaires**, dues à l'attaque de l'émail par les acides produits par les bactéries de la plaque dentaire au contact des tassements alimentaires (le saccharose métabolisé par ces bactéries produit de l'acide lactique) représentent un réel problème de santé publique. Une fois l'émail décalcifié, donc détruit, la dentine est également attaquée et la pulpe peut être atteinte. La région du collet, où la dentine peut être directement exposée à l'extérieur s'il existe un petit intervalle libre entre le recouvrement de la couronne par l'émail et celui de la racine par le ciment, est particulièrement vulnérable aux caries.

1.1.2.3 La dentine primaire s'édifie au cours de la formation de la dent

Comme les odontoblastes persistent toute la vie, la dentinogénèse se poursuit également. Cette **den-**

tine secondaire est produite, à un rythme très limité, pendant toute la vie, et plus activement en cas de lésion (dentine réactionnelle, dite dentine irrégulière car la dentine secondaire est moins régulière que la dentine initiale). Comme les odontoblastes tapissent la chambre pulpaire, celle-ci se comble progressivement au fur et à mesure de la production de dentine secondaire.

1.1.3 Les muqueuses labiales et jugales

Les muqueuses labiales et jugales sont constituées d'un épithélium malpighien non kératinisé soutenu par un chorion qui comporte de nombreuses glandes salivaires accessoires essentiellement de type muqueux. Elle sont richement vascularisées et innervées. Leur tissu conjonctif est dense et fibroélastique.

1.1.4 La muqueuse linguale

La muqueuse linguale comporte un épithélium malpighien non-kératinisé associé à un chorion sous-jacent. Elle se caractérise surtout par la présence à sa surface des papilles linguales filiformes, fungiformes et caliciformes. Ces deux dernières contenant les bourgeons du goût. Sous la muqueuse, les faisceaux musculaires striés squelettiques sont disposés perpendiculairement les uns aux autres dans les trois directions orthogonales. Ils sont intriqués avec de nombreux lobules glandulaires salivaires séreux et muqueux.

1.1.4.1 Description histologique des papilles linguales et des bourgeons du goût

Le goût est une des cinq modalités sensorielles. Le registre perceptif de cette sensorialité est limité puisque seuls cinq goûts élémentaires peuvent être perçus. Le goût est perçu au niveau de la cavité buccale par des récepteurs gustatifs situés dans des bourgeons gustatifs enchâssés dans l'épithélium de revêtement de certaines papilles linguales.

On décrit trois types différents de papilles linguales selon leur structure morphologique : les papilles filiformes, fungiformes et caliciformes :

1. *les papilles filiformes* sont les plus nombreuses, elles sont dépourvues de bourgeons du goût et sont formées de la simple surélévation de l'épithélium lingual par un axe conjonctivo-vasculaire.
2. *les papilles fungiformes* sont plus volumineuses, moins nombreuses et peuvent contenir des bourgeons du goût situés au niveau de leur partie superficielle.
3. *les papilles caliciformes* sont peu nombreuses (une dizaine environ) exclusivement localisées au niveau du V lingual, limitées par un sillon circulaire nommé vallum entourant une surélévation centrale, les bourgeons du goût étant situés au niveau des faces latérales de la papille dans le sillon. Au fond du vallum s'ouvre de petites glandes séreuses appelées glandes de Von Ebner.

Chaque bourgeon gustatif contient des cellules sensorielles, des cellules de soutien et des cellules basales.

Il existe un rapide (une douzaine de jours) renouvellement continu des cellules sensorielles en un cycle conduisant de la cellule basale à une cellule de soutien, puis à une cellule sensorielle. Au niveau du contact entre la cellule sensorielle et la fibre nerveuse, existe une synapse mais on observe aussi une arborisation axonale intercellulaire. Une fibre nerveuse est en relation avec de nombreuses cellules réceptrices réalisant un circuit de sommation spatiale. Ainsi, le potentiel d'action qui résulte de la stimulation gustative représente la sommation de signaux provenant de très nombreuses cellules sensorielles. A sa face apicale, la cellule sensorielle présente des microvillosités qui font saillie dans la lumière buccale par le pore gustatif. Les récepteurs du goût sont situés sur ces microvillosités apicales.

1.1.4.2 Histophysiologie succincte du goût

Le signal gustatif provient de molécules alimentaires présentes en solution dans la salive et qui se lient à des récepteurs membranaires spécifiques portés par les cellules sensorielles. Les récepteurs sont différents selon la modalité gustative perçue. La liaison du ligand à son récepteur entraîne des modifications de perméabilité membranaire d'où des variations de potentiel cellulaire. Lorsqu'un seuil est atteint, un potentiel d'action est engendré dans les fibres sensorielles et engendre la perception d'un des cinq goûts suivants : le goût salé, le goût acide, le goût sucré, l'amertume, le glutamate (l'« umami » des japonais).

L'innervation sensorielle est la suivante :

- Les cellules réceptrices des bourgeons du goût sont reliées au noyau solitaire du bulbe par un des trois nerfs périphériques suivants :
 - le VII bis pour les bourgeons des papilles fongiformes des 2/3 antérieurs de la langue
 - Le IX pour les bourgeons du goût des papilles caliciformes
 - Le X pour les bourgeons du goût dispersés au pharynx et au larynx
- Un neurone central relie ensuite le noyau solitaire bulbaire à la partie inférieure du noyau arqué thalamique.
- Un dernier neurone central relie enfin le noyau arqué thalamique au cortex pariétal.

1.1.5 Les glandes salivaires

Les glandes salivaires sont associées à la cavité buccale, soit « microscopiques » dites accessoires et intrinsèques aux muqueuses, soit macroscopiques et en formation anatomique : glandes salivaires parotides, sous-maxillaires et sublinguales ; ce sont des glandes exocrines, acineuses ou tubulo-acineuses, à sécrétion muqueuse et/ou séreuse. La salive est le liquide résultant de la sécrétion de l'ensemble de ces glandes, la salive contient donc de l'eau, des sels minéraux, du mucus et des enzymes, en particulier de l'amylase.

Les glandes salivaires accessoires sont réparties un peu partout dans la muqueuse de la cavité

buccale (glandes buccales, labiales, palatines) et de la langue (glandes de la pointe, glandes de la racine et glandes séreuses de Von Ebner), elles ont un canal excréteur court, peu ou pas ramifié, et une portion sécrétrice séreuse ou séro-muqueuse selon les cas et entourée de cellules myoépithéliales.

Les glandes salivaires principales forment des organes anatomiquement bien individualisés ; elles sont lobulées et leurs canaux excréteurs sont longs et très ramifiés : canaux intralobulaires, puis interlobulaires et enfin collecteurs.

Leur portion sécrétrice est faite d'acinus ou tubulo-acinus entourés de *cellules myoépithéliales*.

Les unités sécrétantes sont uniquement séreuses dans la *parotide*.

Dans la *sublinguale* les unités sécrétantes sont surtout muqueuses mais aussi parfois séro-muqueuses.

Dans la *sous-maxillaire*, les unités sécrétantes sont séreuses, muqueuses mais surtout mixtes c'est à dire séromuqueuses

1.1.6 Le pharynx

Le pharynx est le carrefour aéro-digestif. Il conduit l'air des fosses nasales au larynx et aux trompes d'Eustache ainsi que les aliments de la cavité buccale à l'œsophage qui le prolonge. Il comporte l'oropharynx, le nasopharynx puis le laryngopharynx et est constitué d'une muqueuse reposant sur une musculature.

La muqueuse pharyngée comporte un épithélium malpighien (non kératinisé) dans sa partie digestive alors qu'il est de type respiratoire dans sa partie nasale. Le chorion est riche en fibres élastiques avec souvent des glandes muqueuses.

La musculature est faite de faisceaux de muscles striés squelettiques qui se continuent avec ceux de l'œsophage.

Les amygdales sont les formations lymphoïdes annexées au pharynx. (cf. ci-après)

1.2 Le tube digestif

1.2.1 Organisation générale du tube digestif

1.2.1.1 Le tube digestif est constitué de 5 tuniques concentriques

Le tube digestif est constitué de **5 tuniques concentriques** qui sont à partir de la lumière : la muqueuse, la musculaire-muqueuse, la sous-muqueuse, la musculuse puis une tunique conjonctive externe.

La muqueuse

comporte un **épithélium** de revêtement et un tissu conjonctif sous-jacent portant le nom de chorion. Le chorion contient du tissu lymphoïde diffus et des follicules lymphoïdes. Il peut renfermer dans certaines localisations des glandes. Il est riche en vaisseaux ayant un rôle nutritif pour ces glandes ou bien un rôle de récupération des nutriments liés à la fonction d'absorption.

La musculaire-muqueuse

est constituée d'une mince couche de tissu musculaire lisse ; elle est absente aux extrémités du tube (1/3 supérieur de l'œsophage et canal anal).

La sous-muqueuse

est constituée de tissu conjonctif et contient le plexus nerveux de Meissner (ou « plexus sous-muqueux de Meissner ») ainsi que des vaisseaux sanguins et lymphatiques pour la muqueuse.

La musculuse

a une disposition générale en 2 couches de tissu musculaire lisse : circulaire interne et longitudinale externe. Entre ces deux couches se situe le plexus nerveux d'Auerbach (ou « plexus myentérique d'Auerbach »).

La tunique externe

est soit une adventice, soit une séreuse. Aux extrémités du tube digestif la tunique externe est constituée par tissu conjonctif lâche qui la rend solidaire aux organes voisins ; on lui donne le nom d'adventice. Entre ces deux extrémités, la tunique externe comporte un tissu conjonctif tapissé sur son versant externe par un épithélium simple (mésothélium), constituant ainsi le feuillet viscéral de la séreuse péritonéale. On lui donne le nom de **séreuse**.

Sur le plan anatomique, le tube digestif proprement dit comporte successivement l'œsophage, l'estomac, l'intestin grêle (duodénum, jéjunum et iléon) puis le gros intestin (cæcum, appendice, côlon ascendant, transverse, descendant et sigmoïde) puis le rectum.

En fonction des localisations, on constatera des particularités histologiques propres à chaque étage du tube digestif.

1.2.1.2 La défense immunologique de l'appareil digestif : les formations lymphoïdes annexées au tube digestif

La paroi du tube digestif est le siège d'une population de cellules immunitaires comprenant des lymphocytes et des plasmocytes répartis dans l'épithélium (lymphocytes T intraépithéliaux) et dans le tissu conjonctif du chorion de la muqueuse et de la sous-muqueuse (follicules lymphoïdes et cellules lymphoïdes dispersées, où prédominent largement les lymphocytes B et les plasmocytes sécréteurs d'IgA).

Le tissu lymphoïde associé au tube digestif (Gut Associated Lymphoid Tissue ou GALT) comporte, en plus des cellules lymphoïdes dispersées et des follicules lymphoïdes, les amygdales, l'appendice iléocœcale et les plaques de Peyer.

Les amygdales

dont l'ensemble constitue le cercle de Waldeyer sont des masses de tissu lymphoïde enchâssées dans le chorion de la muqueuse de l'organe où elles siègent ; l'épithélium qui les borde s'invagine dans cette masse en formant des cryptes) ; elles sont palatines, linguales, pharyngées, tubaires ou laryngées.

L'appendice

a le chorion de sa muqueuse épaissi sur toute sa circonférence par la présence d'un abondant tissu lymphoïde (lymphocytes libres et follicules).

Les plaques de Peyer

sont de volumineux agrégats de follicules lymphoïdes primaires et secondaires siégeant dans le chorion de la muqueuse de la partie terminale de l'iléon.

Le **GALT** n'est qu'une localisation particulière du tissu lymphoïde associé aux muqueuses (Mucous Associated Lymphoid Tissue ou MALT) qui s'observe aussi dans la muqueuse des voies respiratoires (Bronchus Associated Lymphoid Tissue ou BALT), urinaires et génitales ainsi que dans les glandes lacrymales, salivaires et mammaires.

Les IgA sécrétoires agissent localement dans la lumière intestinale en enrobant, grâce à leur 4 sites anticorps, les antigènes intraluminaux (substances étrangères antigéniques, toxines, micro-organismes : parasites, bactéries, virus).

Le processus s'effectue en quatre phases :

- *Présentation des antigènes endoluminaux aux cellules immunocompétentes*, dans les follicules isolés et surtout dans les plaques de Peyer (les lymphocytes B de ces structures viennent, bien entendu, de la moelle osseuse, par voie sanguine, en traversant la paroi des veinules post-capillaires).

Les cellules M (microfold cells), situées dans l'épithélium intestinal au niveau des plaques de Peyer, incorporent par endocytose les antigènes endoluminaux puis les transfèrent aux cellules dendritiques qui les présentent aux lymphocytes B. Ces cellules M délimitent des poches formées d'invaginations de leurs espaces basolatéraux contenant des lymphocytes T et B, des cellules dendritiques et des macrophages. Il s'en suit l'activation et l'expansion clonale de ces lymphocytes, leur acquisition de l'isotype IgA par commutation de classe (switch) et le début de la maturation cellulaire grâce à l'action de lymphocytes T auxiliaires.

- *Migration des lymphocytes activés synthétisant l'IgA, par voie lymphatique*, vers les ganglions mésentériques où se poursuit l'expansion clonale et où se produit la maturation cellu-

- laire en plasmoblastes (apparition d'IgA intracytoplasmique).
- *Passage des plasmoblastes à IgA dans le canal thoracique et retour par voie sanguine dans le chorion de la muqueuse intestinale (domiciliation ou « homing »)*. C'est là que s'achève la différenciation des plasmoblastes en plasmocytes. Ces plasmocytes sécrètent sur place l'immunoglobuline A dimérique avec chaîne polypeptidique J ; ils ne recirculent pas et leur durée de vie est de 5 à 6 jours. Ces cellules colonisent en même temps d'autres muqueuses comme la muqueuse bronchique ou d'autres sites comme la glande mammaire en lactation.
- *Transport de l'IgA vers la lumière intestinale* grâce à la pièce sécrétoire (ou composant sécrétoire). Sécrété par les entérocytes et situé dans leur membrane, le composant sécrétoire s'associe à l'IgA dimérique et permet ainsi sa traversée de l'entérocyte (par endocytose latérobasale puis exocytose apicale) ; le produit relargué dans la lumière est donc une IgA sécrétoire (dimérique avec chaîne J et composant sécrétoire).

1.2.1.3 L'innervation du tube digestif

Les fonctions sensibles, motrices et sécrétoires du tube digestif sont contrôlée par un dispositif nerveux installé dans sa paroi.

Le système nerveux entérique est organisé en un réseau ou plexus ganglionné où les ganglions contiennent les corps cellulaires des neurones entériques et les cellules de la glie. Les mailles de ce réseau représentent les axones des neurones qui réalisent un circuit complexe des projections locales. Elles reçoivent des afférences du système nerveux central modulant ses effets par des projections sympathiques et parasympathiques mais reste suffisamment autonome pour agir seul de façon coordonnée.

On décrit schématiquement deux niveaux pour ce système : le plexus sous-muqueux de Meissner et le plexus myentérique d'Auerbach localisé entre les deux couches de la musculuse. Ces deux systèmes fonctionnent de manière tout à fait coordonnée.

On peut en simplifiant distinguer plusieurs classes de cellules :

- *Les neurones à neurotransmetteurs multiples* :
 - Les neurones moteurs, soit excitateurs ou inhibiteurs et agissant sur la musculuse circulaire ou sur la longitudinale.
 - Les sécrétovasomotoneurones agissant sur les artérioles et modulant l'activité glandulaire pariétale du tube.
 - Les neurones sensoriels (IPAN) répondant aux mécano et chémorécepteurs de la muqueuse
 - Les interneurones modulateurs ascendants et descendants.
- *Les cellules de Cajal*, d'origine mésodermique de la splanchnopleure jouent un rôle de contrôle du rythme péristaltique en imposant aux léiomyocytes des trains d'ondes aborales (opposé à la bouche).
- *Les cellules de la glie entérique*.

1.2.2 L'œsophage

L'œsophage est un tube rectiligne et flexible qui réunit le pharynx à l'estomac. Il a une longueur de 25 cm et un calibre de 2 à 3 cm ; il traverse le diaphragme et s'ouvre sur l'estomac au niveau du cardia.

A cet étage du tube digestif, on observera des caractéristiques histologiques spécifiques au niveau des 5 tuniques constitutives du tube.

La muqueuse

- l'épithélium de surface est, chez l'homme, de type pavimenteux stratifié non kératinisé
- le chorion comporte - essentiellement à l'extrémité inférieure - de petites glandes muqueuses appelées « glandes cardiales ». Elles sont très peu nombreuses chez l'homme.

La musculaire muqueuse

début progressivement à partir du 1/3 moyen de l'œsophage.

La sous-muqueuse

contient, en petite quantité chez l'homme (mais davantage chez d'autres espèces comme le chien) des glandes tubulo-alvéolaires muqueuses appelées « glandes œsophagiennes » dont les canaux excréteurs traversent la musculaire-muqueuse et la muqueuse pour s'ouvrir à la lumière.

La musculuse

est constituée d'un tissu musculaire strié au tiers supérieur (prolongement de la musculature striée pharyngienne) et lisse au tiers inférieur. Chez beaucoup d'espèces, au tiers moyen les faisceaux musculaires lisses et striés sont ainsi intriqués.

La tunique externe est une adventice

qui rend l'œsophage solidaire des organes médiastinaux voisins.

1.2.3 L'estomac

1.2.3.1 Structure générale gastrique

Les différentes parties anatomiques de l'estomac, selon leur orientation proximodistale, sont le cardia, le fundus, le corps, l'antrum pylorique et le pylore.

En fonction de son état de vacuité et de remplissage l'estomac présentera des plis par ailleurs observés au cours d'examen fibroscopique (gastroscopie).

A cet étage du tube digestif, on observera des caractéristiques histologiques spécifiques importantes au niveau de 2 des 5 tuniques constitutives du tube.

La muqueuse

Schématiquement, on peut y décrire un « étage des cryptes » et un « étage des glandes ».

L'étage des cryptes

L'épithélium de surface est un épithélium prismatique simple constitué de cellules dites « à pôle muqueux fermé » (à partie apicale contenant des grains de mucus). Il s'invagine régulièrement en dépressions appelées « cryptes gastriques » réalisant ainsi un « étage des cryptes ».

L'étage des glandes

Le chorion comporte un tissu conjonctif riche en fibres de réticuline et en cellules lymphoïdes ; son épaisseur est due à l'abondance des glandes gastriques qu'elle contient, ce qui réalise un « étage des glandes ».

La musculaire-muqueuse

fait la limite avec la sous-muqueuse ; d'elle se détachent de fines expansions qui remontent perpendiculairement vers le chorion (« relèvements » de la musculaire-muqueuse).

La sous-muqueuse

en dehors d'être bien vascularisée, n'a pas de particularité locale.

La musculuse

est épaisse, renforcée par une troisième couche interne oblique et comporte donc :

- une couche interne, épaisse, oblique
- une couche moyenne circulaire
- une couche externe longitudinale.

La tunique conjonctive externe

répond au feuillet viscéral de la séreuse péritonéale.

1.2.3.2 Variations structurales en fonction des régions gastriques

Le cardia

est la zone de transition entre l'œsophage et l'estomac ; il se caractérise par un brusque passage de l'épithélium malpighien œsophagien vers l'épithélium gastrique simple ainsi que par la présence de glandes cardiales dans le chorion.

L'estomac fundique

(fundus et corps gastrique) est caractérisé par la présence, dans le chorion de la muqueuse, de glandes tubuleuses droites nommées glandes fundiques. Elles ont une fine lumière s'ouvrant au fond des cryptes.

La vascularisation de la muqueuse, compte tenu de l'importance de la sécrétion est très dense et présente une orientation des capillaires, entre les glandes fundiques, perpendiculaire à la surface de la muqueuse.

Les glandes fundiques comportent 4 types cellulaires : les cellules principales, les cellules bordantes, les cellules à mucus et les cellules neuro-endocrines.

- *Les cellules principales* sont petites, polyédriques et prédominent au milieu et au fond des glandes. Elles sont à sécrétions protéiques : elles produisent le pepsinogène (précurseur inactivé d'une enzyme protéolytique : la pepsine).
- *Les cellules bordantes*, (aussi appelées cellules pariétales ou oxyntiques), sont volumineuses, à noyau central et repoussées en périphérie du tube. En microscopie électronique elles présentent un réseau de canalicules internes débouchant dans la lumière du tube et pourvues de microvillosités ; leur cytoplasme contient de très nombreuses mitochondries ainsi que d'abondantes vésicules et tubulovésicules claires proches des canalicules. Les cellules bordantes sécrètent de l'acide chlorhydrique, provenant d'ions Cl^- et H^+ au niveau de la membrane des canalicules intracellulaires. Cette production est rendue possible grâce à une anhydrase carbonique intracytoplasmique, un transporteur membranaire $\text{H}^+\text{K}^+\text{ATPase}$ à la face apicale et un mécanisme d'échange HCO_3^- , Cl^- au niveau de la membrane basolatérale. Lorsque la sécrétion acide est stimulée, la cellule pariétale se modifie avec apparition de microvillosités apicales et augmentation de la surface apicale d'un facteur 6 à 10. Elles sont aussi responsables de la conversion du pepsinogène en pepsine dans le « suc gastrique ». Elles sécrètent également (chez l'Homme) le « facteur intrinsèque » : glycoprotéine captant la vitamine B_{12} dans la lumière gastrique pour être ensuite absorbée au niveau de l'iléon. Les bicarbonates produits sont relargués dans la MEC environnante et récupérés par les capillaires péritubulaires ; ils participent à établir un milieu à pH basique dans la partie superficielle de la muqueuse.
- *Les cellules à mucus* (« cellules du collet ») sont largement prédominantes vers le milieu et surtout le sommet des glandes.
- *Les cellules neuroendocrines* gastriques (cellules « G ») appartiennent à l'ensemble des cellules neuroendocrines de tube digestif. Sous la stimulation du système parasympathique et des peptides gastriques, elles sécrètent dans le secteur vasculaire sanguin une hormone : la gastrine, qui aura pour effet de stimuler la production d'HCl par les cellules bordantes.

L'estomac pylorique

ou antrum pylorique est caractérisé par la présence de glandes pyloriques dans le chorion. La transition entre les deux parties de l'estomac, fundique et pylorique, se fait par affrontement des muqueuses.

Les glandes pyloriques sont tubuleuses, contournées, à large lumière s'ouvrant sur des cryptes profondes et parfois ramifiées ; les cellules constitutives sont essentiellement des cellules à mucus mais on y trouve aussi en grand nombre des cellules neuroendocrines sécrétrices de gastrine ; par contre, très rarement chez l'Homme des cellules principales.

Le pylore

est la zone de transition vers le duodénum (« pylé » : la porte). Elle comporte un passage direct de l'épithélium gastrique avec l'épithélium intestinal. Les cellules de défense y sont nombreuses. La musculature est renforcée au niveau de la couche circulaire interne formant le sphincter pylorique.

1.2.3.3 La réparation de la muqueuse gastrique

De nombreux travaux *in vivo* et *in vitro* ont démontré que la muqueuse gastrique d'animaux adultes en bonne santé possédait une remarquable capacité à restaurer rapidement la continuité épithéliale, souvent en moins de 24 heures, après une agression mineure ou modérée. Cette réparation s'effectue par migration et prolifération cellulaires.

La migration de cellules épithéliales

depuis les berges de la plaie débute dans les minutes qui suivent la lésion et est essentielle pour protéger le chorion sous-jacent de la digestion par les acides et protéases de la lumière ; de nombreux facteurs de croissance stimulent cette migration cellulaire, et notamment FGF₂, EGF, TNF-alpha et le peptide intestinal humain en feuille de trèfle (human Intestinal Trefoil Factor ou hITF). Les 3 principaux membres de la famille des peptides en feuille de trèfle (pS₂, hITF et SP, spasmolytic peptide), essentiellement sécrétés par les cellules sécrétrices de mucus du tube digestif, sont impliqués dans la réparation de la muqueuse intestinale et gastrique ; hITF a récemment été également détecté dans le système hypothalamo-hypophysaire. Les souris ITF^{-/-}, dont le gène ITF a été invalidé, ont une capacité de reconstitution de l'épithélium digestif (après agression) très perturbée ; mais si on leur administre de l'ITF par voie rectale, ces souris retrouvent une capacité quasi-normale de réparation. A l'inverse, chez les souris transgéniques surexprimant le pS₂ humain, le jéjunum résiste mieux que chez les souris-témoins aux dommages provoqués par l'indométacine ; ce fait illustre bien l'effet protecteur de la muqueuse de pS₂.

La prolifération cellulaire par mitoses

est plus lente et atteint son maximum 16 à 18 heures après la survenue de la lésion.

1.2.4 L'intestin grêle

Cette partie du tube digestif a un diamètre de 45 cm pour une longueur de 6 m ; ses différentes parties anatomiques sont le duodénum (« douze » travers de doigt = 0,25 m), le jéjunum (2,5 m), et l'iléon (3,5 m). L'intestin grêle joue le rôle majeur de la fonction d'absorption. Elle présente plusieurs dispositifs de niveaux d'amplification de surface :

- anatomique = les anses intestinales et les valvules conniventes
- histologique = les villosités intestinales et les microvillosités entérocytaires.

A cet étage du tube digestif, on observera des caractéristiques histologiques spécifiques notables au niveau de 2 des 5 tuniques constitutives du tube : la muqueuse et la sous-muqueuse (au niveau du duodénum seulement).

La muqueuse

peut être décrite en deux étages : un étage des villosités et un étage des glandes (ou cryptes) de Lieberkühn.

L'étage des villosités

comporte les villosités intestinales, expansions de la muqueuse vers la lumière, avec un axe villositaire tapissé par l'épithélium de surface.

L'épithélium de revêtement intestinal est un épithélium prismatique simple constitué de plusieurs types cellulaires. On y rencontre 4 types cellulaires : des entérocytes, des cellules caliciformes, des cellules neuroendocrines et au niveau de l'iléon, appartenant au système immunologique, des cellules « M ».

- Les entérocytes sont les cellules les plus nombreuses et sont responsables de la fonction d'absorption intestinale. En MO, on observe au pôle apical de ces cellules prismatiques un plateau strié qui correspond en ME à des microvillosités rectilignes de même calibre (0,1 μm), de même longueur (1 à 2 μm), disposées parallèlement de façon très ordonnée. A la face externe de leur membrane plasmique, le feutrage du glycocalyx (ou cell coat ou revêtement cellulaire) est bien visible en ME.

La microvillosité du plateau strié des entérocytes est formée par un axe enraciné dans un plateau terminal (terminal web). L'axe est formé par des microfilaments d'actine regroupés en faisceaux. D'autres molécules sont associées à ces faisceaux. La villine se lie aux microfilaments et permet leur fasciculation. De plus, la villine assure la nucléation du filament d'actine. Ces propriétés dépendent de la présence d'ions calcium. La fimbrine peut se lier à l'actine et favorise la fasciculation des microfilaments en présence d'ions magnésium. Le plateau terminal contient un réseau dense de molécules de spectrine qui assure la stabilité et la rigidité de la région ; il renferme également deux autres protéines : la T-protéine (similaire à la titine) et la N-protéine (similaire à la nébuline).

Ce dispositif augmente considérablement la surface membranaire du pôle apical de la cellule et, de ce fait, joue un rôle considérable dans les phénomènes d'absorption. De très nombreuses enzymes hydrolytiques (peptidases, aminopeptidases, disaccharidases, phosphatases alcalines, etc.) sont présentes au niveau du plateau strié des entérocytes, soit dans la membrane plasmique même des microvillosités (et il s'agit alors d'enzymes synthétisées par la cellule), soit dans les mailles du glycocalyx qui les revêt (c'est le cas des enzymes provenant du chyme et surtout du suc pancréatique, qui sont donc adsorbées à la surface de l'entérocyte). Ces diverses enzymes assurent les dernières étapes de l'hydrolyse des protides et des glucides alimentaires et livrent ainsi aux « transporteurs » de la membrane plasmique les acides aminés et le glucose qu'ils ont pour rôle de faire pénétrer à l'intérieur des entérocytes qui les déverseront dans les capillaires sanguins.

Les triglycérides (qui constituent plus de 98 % des graisses alimentaires) sont hydrolysés dans la lumière intestinale par la lipase pancréatique en acides gras libres et monoglycérides. Ceux-ci se conjuguent aux sels biliaires pour former une solution micellaire. Les micelles contenant les acides gras libres et les monoglycérides diffusent passivement à travers la membrane plasmique des mi-

crovillosités de l'entérocyte, pénètrent dans la cellule et sont incorporées dans le réticulum endoplasmique à l'intérieur duquel elles resynthétisent des triglycérides apparaissant sous forme de gouttelettes de graisse. Celles-ci sont déversées par le réticulum lisse dans les espaces intercellulaires d'où ils gagnent, sous forme de chylomicrons, les capillaires lymphatiques des villosités intestinales.

- Les cellules caliciformes sont des cellules à mucus telles que décrites aussi dans d'autres localisations comme l'appareil respiratoire.
- Les cellules M (microfold cells) déjà décrites.
- Les cellules neuroendocrines sont décrites ci-après.
- *L'axe des villosités* comporte un tissu conjonctif lâche, avec des fibres réticulées, un muscle de Brücke : expansion perpendiculaire de la musculature muqueuse, un vaisseau lymphatique en cul de sac : le chylifère central, un réseau de capillaires sanguins en position sous épithéliale et de nombreux lymphocytes libres.

L'étage des glandes

comporte des glandes (ou cryptes) de Lieberkühn invaginées en doigt de gant. On y observe cinq types cellulaires : des cellules caliciformes, des entérocytes, des cellules « intermédiaires », des cellules neuroendocrines et au fond des cryptes, des cellules de Paneth.

- les cellules caliciformes et des entérocytes, bien qu'un peu moins hautes sont du même type que celles des villosités.
- les cellules dites « intermédiaires » sont des cellules immatures encore capables de se diviser et situées vers le fond des cryptes ; elles se différencient ensuite en un des deux types précédents.
- les cellules neuro-endocrines intestinales sont rencontrées en plus grand nombre dans les cryptes qu'aux niveau des villosités (poussée migratoire) ; elles sont responsables de plusieurs types de sécrétion hormonale :
 - la sécrétion de cholécystokinine (CCK) est stimulée par le contact des peptides et des acides gras du bol alimentaire ; elle active la sécrétion pancréatique et la contraction vésiculaire et elle potentialise l'action de la sécrétine
 - la sécrétion du gastric inhibiting peptid (GIP) est stimulée par le glucose et les lipides intestinaux ; elle inhibe la sécrétion d'HCl par les cellules bordantes mais stimule la sécrétion d'insuline pancréatique. Elle est absente sur l'iléon
 - la sécrétine est produite au niveau du duodénum et est stimulée par le pH acide qui peut régner dans la lumière ; en retour, elle freine la sécrétion d'HCl par les cellules bordantes et active la sécrétion des bicarbonates pancréatiques.
- Les cellules de Paneth sont situées au fond des cryptes : ce sont des cellules sécrétrices exocrines à action antimicrobiennes (en particulier du lysozyme, de la phospholipase A2 et plusieurs peptides de la famille des défensines comme les cryptidines) ; elles déversent leurs produits de sécrétion dans la lumière des

cryptes. Elles contribuent donc au rôle de défense de la barrière muqueuse intestinale.

- A partir de cellules souches non identifiables par microscopie, on observe aussi de nombreuses mitoses expliquant le renouvellement très rapide (4 à 5 jours) des cellules de l'épithélium intestinal ainsi que la migration cellulaire partant de la partie inférieure des cryptes jusqu'au sommet des villosités (sauf pour les cellules de Paneth qui restent au fond des cryptes).

Au niveau de la partie terminale de l'iléon, dans le chorion et voire aussi dans la sous-muqueuse, on trouve 20 à 40 follicules lymphoïdes confluant sous forme de plaques ovoïdes sur une distance de quelques centimètres ; à la surface, les villosités intestinales sont rares et parsemées ; ces formations sont dénommées « plaques de Peyer » et appartiennent au système immunitaire.

La musculaire muqueuse

est sans particularité histologique locale.

La sous-muqueuse

possède des soulèvements macroscopiques permanents (de l'ordre du centimètre) qui constituent les « valvules conniventes ».

La tunique conjonctive de la sous-muqueuse est banale sauf au niveau du duodénum où elle contient des glandes muqueuses tubuleuses composées appelées « glandes de Brunner ». Par un canal excréteur, le mucus s'évacue au fond des cryptes de Lieberkühn après traversée de la musculaire-muqueuse.

La musculuse

est sans particularité.

La séreuse

est la tunique conjonctive externe.

1.2.5 Le côlon et le rectum

De calibre plus large que l'intestin grêle, le gros intestin mesure environ 1,5 m de long et décrit un trajet « en cadre » constitué successivement par le côlon ascendant, le transverse et le descendant suivi du sigmoïde prolongé par le rectum. L'appendice, appendue au cæcum est étudiée avec le système immunitaire.

Au côlon, le système de multiplication de surface disparaît : pas d'anse intestinale mais un cadre colique, pas de valvule connivente ni de villosité et peu d'entérocytes. D'autre part, les cellules de Paneth y sont absentes.

Les fonctions du côlon sont la déshydratation du bol alimentaire (absorption de l'eau et des électrolytes), la digestion terminale de la cellulose par la flore intestinale et l'évacuation des déchets alimentaires.

A cet étage du tube digestif, on observera des caractéristiques histologiques spécifiques notables au niveau de 2 des 5 tuniques constitutives du tube : la muqueuse et la musculuse.

La muqueuse

comporte un épithélium de revêtement à majorité de cellules caliciformes qui s'invagine dans la muqueuse en cryptes de Lieberkühn. Le chorion est riche en tissu lymphoïde (lymphocytes diffus et follicules lymphoïdes débordant vers la musculaire muqueuse).

La musculaire-muqueuse et la sous-muqueuse

sont sans spécificité histologique locale.

La musculuse

est en 2 couches avec toutefois des discontinuités de la couche longitudinale externe qui forme en fait des bandelettes antérieure et postérieures (tænia coli) reliées par de fins faisceaux musculaires longitudinaux.

Au cours de l'examen coloscopique on peut observer dans la cavité sous forme de plis de contraction transversaire l'activité physiologique de la musculuse circulaire

La tunique externe

est une séreuse volontiers infiltrée de tissu adipeux. Elle présente toutefois par endroits des adhérences qui réalisent des zones adventitielles.

1.2.6 Le canal anal

Partie terminale du tube digestif, le canal anal fait suite au rectum ; sa longueur est courte : 3 à 4 cm et il assure par ses sphincters la continence des matières fécales. A la partie moyenne du canal, le bord libre des 6 à 8 valvules (semi-lunaires et transversales) de Morgagni forment une ligne appelée « ligne pectinée ».

A partir de la ligne pectinée, on peut distinguer deux zones successives : en haut, la partie rectale et ensuite la partie terminale externe.

La zone rectale

- Au-dessus de la ligne pectinée se fait la transition entre la muqueuse rectale et la muqueuse anale : les glandes de Lieberkühn se raréfient, les cellules épithéliales deviennent cubiques puis font place à un épithélium malpighien (non kératinisé)
- La musculaire-muqueuse (suite de la musculaire-muqueuse du rectale) se termine progressivement sur la ligne pectinée ; ses faisceaux résiduels forment des soulèvements ou replis verticaux nommés « colonnes rectales de Morgagni »

La zone externe

Située sous la zone pectinée, elle même est divisée en deux parties :

- la zone ano-cutanée dite « lisse », constituée d'un épithélium malpighien mince.
- la zone cutanée ou « marge anale », pigmentée, kératinisée, avec des annexes pilo-sébacés

La musculature sphinctérienne comprend deux groupes de sphincters :

le sphincter interne,

lisse, en renforcement des faisceaux musculaires lisses du prolongement de la tunique musculuse rectale.

le sphincter externe,

plus important, strié, « volontaire », formé de trois faisceaux (de haut en bas) :

- le faisceau profond, annulaire et épais s'intrique avec le muscle releveur de l'an.
- le faisceau longitudinal descend entre le sphincter interne lisse et le faisceau profond du sphincter externe jusque vers la marge anale en dehors du faisceau sous-cutané.
- le faisceau sous-cutané entoure l'orifice anal au dessous du sphincter lisse.

La vascularisation y est particulière : les artères hémorroïdales s'anastomosent dans le canal et les veines forment de volumineux plexus en couronne circulaire interne au dessus de la ligne pectinée entre épithélium et musculaire-muqueuse fractionnée. Ces plexus peuvent être à l'origine de la pathologie hémorroïdaire.

1.3 Le pancréas

Le pancréas est une volumineuse glande amphicrine, c'est à dire à tissu exocrine et endocrine. Le pancréas exocrine est une glande acineuse composée, à l'intérieur de laquelle sont dispersées les formations glandulaires endocrines nommées « îlots de Langerhans ». Le parenchyme glandulaire est divisé en lobules par de fines travées conjonctives issues de la capsule de l'organe ; ils contiennent des vaisseaux sanguins et lymphatiques ainsi que des nerfs.

1.3.1 Le pancréas exocrine

Le pancréas exocrine est la partie glandulaire acineuse composée et comporte donc les acinus pancréatiques et les canaux excréteurs.

1.3.1.1 Les acinus pancréatiques

Ils sont faits de cellules glandulaires possédant toutes les caractéristiques morphologiques des cellules sécrétrices de protéines. Le contenu enzymatique des vésicules de sécrétion est fait de protéases (trypsinogène, chymotrypsinogène, carbosylpolypeptidase), de lipase et d'amylase ; il est déversé dans la lumière de l'acinus par un mécanisme d'exocytose.

Les incidences de coupe dévoilent des cellules dites « centro-acineuses » qui appartiennent en fait aux origines des canaux intercalaires.

1.3.1.2 Les canaux excréteurs

Ils forment un système de conduits ramifiés. Faisant suite aux acinus sous le nom de canaux inter-

calaires, ils deviennent ensuite intralobulaires puis des canaux interlobulaires qui se réunissent enfin en canaux collecteurs (canal de Wirsung et canal de Santorini). Leur paroi est faite d'abord d'un épithélium simple (pavimenteux au départ puis cubique et prismatique ensuite) puis bi et pluristratifié entouré d'une couche conjonctive d'épaisseur progressivement croissante. Les cellules épithéliales formant la paroi de ces canaux élaborent et déversent dans leur lumière une sécrétion aqueuse, riche en bicarbonates et dépourvue d'enzymes, qui contribue, avec la sécrétion enzymatique des acinus, à former le « suc pancréatique » finalement déversé dans le duodénum.

1.3.2 Le pancréas endocrine

Les îlots de Langerhans naissent, comme les acinus exocrines du pancréas, de la prolifération cellulaire des extrémités des tubes pancréatiques primitifs issus des bourgeons pancréatiques ventral et dorsal, proliférations endodermiques de la portion caudale de l'intestin antérieur. Les éléments conjonctivo-vasculaires dérivent du mésenchyme avoisinant.

Les îlots de Langerhans sont de petits amas cellulaires tunnélisés par un très abondant réseau de capillaires sanguins fenêtrés. Sur les préparations histologiques ordinaires, ils apparaissent comme de petites plages arrondies, claires, disposées sans ordre et en nombre variable à l'intérieur des lobules pancréatiques

Les cellules glandulaires endocrines qui les composent sont de trois types (A, B, D) qui ne peuvent être distingués en microscopie optique que par des colorations particulières, mais qui sont assez facilement reconnaissables en microscopie électronique par l'aspect, la taille et la densité de leurs grains de sécrétion. Les cellules B sécrètent de l'*insuline*, les cellules A du *glucagon* et les cellules D de la *somatostatine*. L'innervation sympathique et parasympathique des îlots de Langerhans est très riche. Des corps cellulaires neuronaux y sont parfois visibles.

1.4 Le foie et les voies biliaires

1.4.1 Le foie

1.4.1.1 Histologie descriptive du foie

Organisation générale

Le foie est un organe plein situé dans la cavité abdominale. C'est le plus gros des organes humains. Il est entouré par une capsule conjonctive (la capsule de Glisson) qui s'invagine dans le parenchyme hépatique permettant de déterminer des lobes.

Pour comprendre l'organisation générale du parenchyme hépatique, il est indispensable de mettre en place d'abord la vascularisation du foie.

Vascularisation hépatique

Le foie reçoit deux systèmes vasculaires afférents.

Pour l'anatomie précise de ces systèmes, nous renvoyons les étudiants à leurs cours d'anatomie. Nous ne décrivons que quelques données indispensables à la bonne compréhension de l'histologie hépatique.

- A. La veine porte draine le sang veineux provenant de la cavité abdominale, elle pénètre dans le foie par le hile et se ramifie pour former les branches de la veine porte qui sont situées dans les espaces portes.
- B. L'artère hépatique, branche du tronc cœliaque, pénètre par le hile hépatique et se ramifie pour donner naissance aux branches de l'artère hépatique situées elles aussi dans les espaces portes.

Ainsi, les espaces portes ont une signification univoque quant à la nature des vaisseaux qui les composent : ce sont les vaisseaux afférents du foie.

Le sang provenant de ces systèmes circule ensuite dans les capillaires sinusoides, limités par les travées d'hépatocytes. Ces capillaires ont une disposition radiaire et convergent vers la veine centrolobulaire. Cette veine conduit aux veines sus-hépatiques, voies efférentes du foie.

Les cellules hépatiques

1. L'hépatocyte

Cellules polyédriques disposées en travées (travées de Remak) séparées les unes des autres par les capillaires sinusoides. Les hépatocytes sont des cellules épithéliales tout à fait particulières qui ne sont pas organisées, contrairement aux autres cellules épithéliales, selon une polarité apicale et basolatérale. L'organisation de leurs dispositifs de jonction permet de décrire deux domaines : le canalicule biliaire et le reste de la cellule. La composition de la membrane plasmique de la cellule au niveau du canalicule biliaire est très particulière la rendant résistante aux sels biliaries.

Chaque hépatocyte est baigné par du sang sur deux de ses faces. Leur noyau est central, ils sont parfois binucléés. Ils sont très riches en organites intracellulaires tels l'appareil de Golgi, les réticulums endoplasmiques lisse et granulaire, les mitochondries et contiennent d'abondants grains de glycogène. Cette richesse en organites cytoplasmiques témoigne d'une grande activité métabolique.

2. Les cellules endothéliales des capillaires sinusoides

Les sinusoides hépatiques sont des vaisseaux dont la paroi est constituée uniquement par des cellules endothéliales qui forment un tapis discontinu. Les cellules endothéliales des capillaires sinusoides sont fenêtrées avec présence de pores de 10 nm de diamètre. Ces cellules reposent sur une lame basale discontinue. Les cellules endothéliales et les hépatocytes sont séparés par l'espace de Disse. Cet espace est donc limité par les microvillosités des hépatocytes et la lame basale des cellules endothéliales, il renferme des cellules de Ito et de la matrice extra-cellulaire qui peut être vi-

sualisé par une coloration spécifique de la réticuline.

3. Les cellules de Küpffer

Elles sont situées à la surface luminale des cellules endothéliales et ont des fonctions de macrophages. Elles sont en particulier impliquées dans la phagocytose des hématies âgées et dans la dégradation de l'hémoglobine. On peut facilement les mettre en évidence après injection d'encre de Chine chez l'animal. L'analyse histologique du foie montre que les cellules de Küpffer ont phagocyté les grains colorés ; en coloration semi-fine ou en microscopie électronique ces cellules se reconnaissent par leur localisation et leurs nombreux phagosomes.

4. Les cellules de Ito

Ces cellules appelées aussi « stellaires » sont localisées dans l'espace de Disse ; elles sont impliquées dans de nombreux processus métaboliques tels que celui de la vitamine A, la sécrétion de médiateurs et la synthèse de nombreuses molécules de la matrice extra-cellulaire. Elles se caractérisent par leur localisation et par la présence de vacuoles lipidiques cytoplasmiques.

5. Les cellules des canaux biliaires

La bile est produite par les hépatocytes et est sécrétée dans les canalicules biliaires dont les parois avec microvillosités sont constituées par la membrane plasmique hépatocytaire. La bile se draine vers les espaces portes. Là, elle se draine dans le canal biliaire dont les cellules sont cubiques puis prismatiques. La jonction entre le canalicule biliaire et le canal biliaire est appelée passage de Hering. C'est dans cette région que se trouveraient les cellules ovales qui jouent un rôle dans la régénération du parenchyme hépatique sur foie malade.

Une particularité : le foie fœtal

Durant la période fœtale le foie assure également une fonction hématopoïétique.

La systématisation hépatique

Le parenchyme hépatique est organisé autour de la veine centrolobulaire avec des travées d'hépatocytes prenant un aspect radiaire (travées de Remak). Si chez le porc, les lobules sont parfaitement individualisés par du tissu conjonctif périphérique, il n'en est rien chez l'homme et les limites sont beaucoup plus floues.

Sur le plan fonctionnel, on distingue différentes unités qui n'ont pas la même signification.

- *Le lobule hépatique* est polyédrique (hexaèdre régulier centré par la veine centrolobulaire et limité à ses angles par les espaces portes). Il correspond à l'unité veineuse du foie, c'est-à-dire aux travées dont les sinusoides se drainent dans la veine centrolobulaire.
- *Le lobule portal* est triangulaire centré par un espace porte et limité à ses angles par des veines centro-lobulaires. Il correspond à l'unité biliaire du foie, c'est-à-dire aux travées dont les canalicules biliaires se drainent dans l'espace porte.
- *L'acinus hépatique* est losangique et il est limité par deux veines centrolobulaires et deux espaces portes. C'est l'unité artérielle centrée sur une branche de l'artère hépa-

tique.

1.4.1.2 Histologie fonctionnelle

La régénération hépatique

Le foie est un organe doué d'une fantastique capacité à régénérer

Ainsi, si on réalise une hépatectomie (ablation) de 70 % de la masse hépatique chez le rat, il existe une récupération intégrale en 7 à 10 jours.

Sur un foie au repos, on observe très peu de mitose spontanée dans les hépatocytes (environ 1 mitose pour 20 000 cellules).

Après hépatectomie, chaque hépatocyte peut se diviser 1 à 2 fois permettant ainsi la récupération de la masse hépatique.

On a pu réaliser jusqu'à 12 hépatectomies itératives et observer une régénération sans aucun problème. Un seul hépatocyte peut donc se diviser de façon itérative pour former 50 foies complets. Ces chiffres montrent la fantastique capacité de régénération du foie.

La pratique de transplantation hépatique illustre parfaitement l'adaptation du foie à son environnement. Ainsi, le foie d'un gros chien transplanté chez un petit chien diminue de taille pour se conformer à son nouvel environnement. Il en est de même chez l'homme où des transplantations de foie de babouin se sont suivies d'une adaptation de la taille du viscère transplanté. Ceci montre l'existence de mécanismes de régulation de la croissance hépatique pour que la taille de ce viscère s'adapte parfaitement à son hôte.

Les mécanismes de la régénération hépatique sur un foie sain

Dans ce cas, la régénération se fait à partir des hépatocytes restant qui se divisent de façon itérative. Les hépatocytes quiescents sont en phase G_0 .

Le *TNF α* (*Tumor Necrosis Factor alpha*) et l'IL6, sécrétés par les cellules non hépatocytaires, permettent de faire entrer l'hépatocyte dans le cycle cellulaire.

Il existe au moins 70 gènes différents qui sont activés rapidement après l'hépatectomie. Ces gènes constituent les *immediate early genes* dont les protéines correspondantes sont très variées (facteurs de transcription, tyrosine phosphatase, protéines sécrétées, protéines cellulaires...).

Il est bien sûr hors de propos de présenter tous ces gènes. Nous parlerons de deux facteurs de transcription : NF κ B et STAT3.

— **NF κ B** (pour *Nuclear Factor for the κ chain of B cells*) est activé 30 minutes après l'hépatectomie et ceci pendant 4 à 5 heures.

— **STAT3** est activé 1 à 2 heures après l'hépatectomie et ceci pendant 4 à 6 heures.

La deuxième étape consiste en l'activation de gènes dits *delayed early genes* qui codent pour des facteurs anti-apoptotiques (comme par exemple, le facteur β c1-XL), puis agissent des gènes qui contrôlent le cycle cellulaire (p53, mdm2, p21, cycline, cdk). Enfin, des facteurs de croissance prennent le relais (HGF ou *Hepatocyte Growth Factor* qui est synthétisé par le poumon, la rate et la cellule de Ito et qui a une action paracrine ou endocrine) et TGF β (qui a une action autocrine). Ces fac-

teurs de croissance ne peuvent agir que si la cellule hépatique est recrutée par l'hépatectomie sinon ils sont inefficaces. Ces facteurs jouent donc un rôle de contrôle exogène sur la régénération du foie, ce qui permet l'adaptation de la taille du foie à son nouvel environnement.

La dernière étape est l'arrêt de la prolifération assurée par le TGF β 1.

Les mécanismes de la régénération hépatique sur un foie malade

Dans ce cas, les hépatocytes ne peuvent répondre correctement et il y a recrutement de la cellule ovale qui est considérée comme une cellule souche hépatique. Elle est située dans le canal de Hering entre la travée d'hépatocytes et le canalicule biliaire.

La fonction biliaire du foie

La bile, sécrétée continuellement, est un fluide complexe, iso-osmotique au plasma, composé d'eau, d'électrolytes, d'acides biliaires, de cholestérol, de phospholipides et de bilirubine. La bile est essentielle à l'excrétion de nombreux déchets endogènes tels que la bilirubine, de médicaments et de toxiques ainsi que des IgA. La bile, par les sels biliaires, est également essentielle à l'absorption lipidique intestinale et joue un rôle clef dans le contrôle de la balance du cholestérol. Les hépatocytes élaborent une bile riche en composés organiques enrichie secondairement en eau et bicarbonates par l'épithélium des voies excréto-biliaires. Les sels biliaires, tauro et glycuconjugés de nombreux acides biliaires, synthétisés par les hépatocytes à partir du cholestérol, sont réabsorbés par l'iléon, recaptés par les hépatocytes et de nouveau sécrétés dans la bile (cycle entérohépatique).

Dans le cytoplasme hépatocytaire, certains organites sont particulièrement impliqués dans la biligénèse : microfilaments d'actine organisés en un réseau péricanaliculaire responsables de vagues péristaltiques propulsant la bile, lysosomes déchargeant leur contenu dans le canalicule, complexes golgiens et vésicules impliquées dans le transport vers les pôles biliaires.

L'exemple du métabolisme de la bilirubine illustre bien la fonction biliaire de l'hépatocyte.

La bilirubine est un composé provenant principalement du catabolisme de l'hémoglobine pouvant avoir un rôle toxique en particulier vis à vis du système nerveux. La bilirubine non conjuguée circule liée à l'albumine et sa clairance est quasi entièrement réalisée par les hépatocytes. Elle est tout d'abord captée par différents transporteurs membranaires, puis transférée dans le cytoplasme hépatocytaire se liant alors à des protéines cytosoliques, principalement la ligandine, capable de lier également les stéroïdes ou des xénobiotiques. La bilirubine est ensuite conjuguée dans le réticulum endoplasmique à différents sucres principalement des diglucuronides par l'UDP-glucuronyl transférase. Les conjugués sont ensuite transportés vers le pôle biliaire soit par diffusion intracytosolique soit par des vésicules d'origine golgienne. Au pôle biliaire, les transporteurs de type MRP sont responsables de l'excrétion.

Les acides ou sel biliaires (acide glycocholique et taurocholique), dont le rôle est de permettre l'absorption des lipides au niveau de l'intestin, sont exclusivement synthétisés par les hépatocytes. Par l'intermédiaire de la circulation entérohépatique, les sels biliaires sont en permanence recyclés entre le foie et l'intestin. Recaptés par les faces vasculaires (ou faces basolatérales) des hépatocytes par l'intermédiaire d'un transporteur Na⁺ dépendant ou NTCP (Na⁺ taurocholate co-

transporter), transportés à l'intérieur de la cellule, associés au glutathion par l'intermédiaire de glutathion S transférase, ils sont ensuite sécrétés au pôle biliaire par les différents transporteurs précédemment décrits.

D'autres constituants sont sécrétés au niveau du pôle biliaire : bicarbonates, lipides, IgA, glutathion ainsi que des cations organiques.

1.4.2 Les voies biliaires

Le système collecteur de la bile comprend plusieurs niveaux.

1. **les canaux de Hering** relient les canalicules aux canaux biliaires ;
2. **les canaux biliaires intralobulaires** sont entourés d'un riche plexus veineux permettant la réabsorption de solutés, les cellules des canaux biliaires assurent également la sécrétion de substances telles que la céruloplasmine ou des bicarbonates ;
3. **les canaux hépatiques puis le canal cholédoque** véhiculent la bile en y ajoutant du mucus venant des glandes muqueuses siégeant dans le chorion des voies biliaires extra-hépatiques. La contraction ou le relâchement du sphincter d'Oddi permet la régulation du passage de la bile dans l'intestin ;
4. **la vésicule biliaire**, branchée sur ces voies excrétrices, assure entre les repas le stockage et la concentration de la bile par réabsorption de 90 % de l'eau.

Elle comporte une muqueuse, une musculature et une adventice. La muqueuse possède de nombreux replis qui s'effacent lors du remplissage vésiculaire. Son épithélium est prismatique simple à cellules à microvillosités apicales et à complexes de jonction apicaux. Sa musculature est plexiforme, faite de faisceaux de tissu musculaire lisse. Sous stimulation par la CCK, sécrétée par les cellules neuro-endocrines duodénales, elle se contracte et chasse la bile vers le duodénum. Sa séreuse répond à la séreuse péritonéale sauf à sa face d'accolement au foie où elle est remplacée par une adventice qui se lie à la capsule hépatique.

Chapitre 2

Cardio-Vasculaire

Auteur : Dr. J.M. André

2.1 Objectifs pédagogiques

2.1.1 Objectif général

Le fil conducteur de l'enseignement prodigué peut-être résumé dans la triple expression ; structures-fonctions-implications pathologiques.

Tout au long du cours, le jeu entre ces 3 notions sera mis en exergue ; il s'agit là du premier objectif pédagogique et répétons-le d'un véritable fil conducteur de chaque instant. Il ne s'agira pas d'entrer dans la finesse de l'histologie moléculaire mais d'en donner parfois un aperçu « prometteur ». Les étudiants disposeront sur le site de la Faculté du texte complet (du photocopié de l'EIA et du texte du photocopié de PCEM1 concernant le tissu cardiaque) associé à plus d'une centaine d'images toutes animées (interactives). Les étudiants sont invités à visiter ce site.

2.1.2 Objectifs pédagogiques du cours

- Comprendre l'organisation histologique de l'organe cœur
- Assimiler la situation anatomo-histologique des 3 types de tissus cardiaques contractiles, cardionecteurs et myoendocrines aussi bien au niveau de l'organe que dans les 3 tuniques pariétales.
- Comprendre la spécificité de la vascularisation du tissu cardiaque avec ses risques pathologiques
- Connaître précisément l'organisation histologique des différents types de vaisseaux artériels ; assimiler les corrélations structures-fonctions ; intérêt de l'innervation
- Constitution histologique et plasticité de la microcirculation
- Les capillaires sanguins ; description et localisations
- Organisation histo-anatomique du drainage lymphatique
- Particularités histologiques et fonctionnelles du retour veineux

— Approche moderne des cellules endothéliales ; description et rôles

2.1.3 Objectifs pédagogiques de l'enseignement dirigé

1. Les vaisseaux artériels

Document de travail ; schémas produits en fin de polycopié -sans légende- de l'artère élastique, musculaire et de l'artériole

Pédagogie active ; commentaires et légendes des schémas par les étudiants des groupes sous la direction de l'enseignant.

Observation des artères musculaires et élastiques sur les préparations

2. Le cœur

1. Localiser le tissu cardionecteur et contractile et en observer l'aspect cellulaire

2. Observer les 3 tuniques cardiaques sur la coupe de cœur de lapin.

2.2 Le cœur

2.2.1 L'organisation histologique de l'organe cœur

Le cœur est un organe organisé pour former des cavités à volumes (et pressions) variables avec un système de valves anti-reflux sous la dépendance du jeu des pressions.

Les travées myocardiques, constituées par l'enfilade solidarisée et anastomosée des cellules cardiaques s'insèrent (comme des rubans) par leurs extrémités à un **anneau fibreux** (ou « charpente fibreuse » ou « squelette fibreux ») situé horizontalement dans l'organe au niveau des orifices valvulaires et des troncs de l'aorte et de l'artère pulmonaire (il existe donc en fait 4 anneaux fibreux associés). Les masses musculaires des parois des cavités cardiaques s'insèrent sur ces anneaux permettant de décrire des contingents indépendants pour chaque oreillette et chaque ventricule ainsi que des contingents communs aux deux oreillettes (atriums) et aux deux ventricules. Les travées myocardiques donnent ainsi l'image d'une entité contractile qui décrit un mouvement d'encorbellement autour des cavités cardiaques.

2.2.2 L'histologie fonctionnelle cardiaque s'ouvre sur 3 pôles de « structures-fonctions »

2.2.2.1 La fonction de contraction cardiaque est liée aux cardiomyocytes contractiles (ou « communs »)

Les contingents de faisceaux musculaires insérés sur l'anneau fibreux du cœur permettent des contractions auriculaires (atriales) et ventriculaires indépendantes. Ces contingents sont formés des travées myocardiques anastomosées constituées par les cellules musculaires cardiaques solidariées à leurs extrémités.

Qu'ils siègent dans les ventricules ou dans les oreillettes, les cardiomyocytes contractiles correspondent - à quelques nuances près - au type de description générale suivant ;

Les cardiomyocytes contractiles ont une forme de cylindre dont les extrémités présentent des bifurcations, grâce auxquelles elles entrent en connexion avec les cellules myocardiques adjacentes pour former un réseau tridimensionnel complexe.

Chaque cardiomyocyte ($100\ \mu\text{m} \times 50\ \mu\text{m}$ environ) possède un noyau central, unique et allongé dans le sens du grand axe de la cellule. Les myofibrilles divergent autour du noyau et laissent, comme dans la cellule musculaire lisse, une région axiale fusiforme dépourvue de matériel contractile et contenant divers organites cytoplasmiques. Les mitochondries sont plus grosses et plus nombreuses et les grains de glycogène plus abondants que dans les cellules musculaires striées squelettiques ; autres différences également ; les tubules T sont un peu plus volumineux et siègent au niveau des stries Z (et non à l'interface disque A-disque I) et le réticulum sarcoplasmique y est bien plus grêle.

Des dispositifs de jonction très particuliers assurent la cohésion des cellules myocardiques de l'ensemble du cœur et permettent d'une part la transmission d'une cellule à l'autre de la tension développée par la contraction des myofibrilles et d'autre part la diffusion rapide de l'excitation d'une cellule à l'autre à travers le cœur. Ces dispositifs de jonction (« traits ou stries scalariformes » ou « disques intercalaires ») visibles en MO aux extrémités de chaque cardiomyocyte sous la forme d'un trait continu globalement transversal mais fait de la succession alternée de segments transversaux et de segments longitudinaux, apparaissent en ME comme constitués de desmosomes, de zonula adhaerens et de jonctions communicantes. Les desmosomes sont situés indifféremment au niveau des portions transversales ou longitudinales des traits scalariformes ; les filaments intermédiaires de desmine s'y attachent. Les desmosomes permettent une forte adhésion des cellules entre elles et évitent ainsi que les contractions régulièrement répétées ne les détachent les unes des autres. Les zonula adhaerens, situées dans la portion transversale des disques intercalaires, servent également de jonctions d'ancrage cellule-cellule et constituent la zone de liaison entre l'extrémité des filaments d'actine des derniers sarcomères des cellules myocardiques contiguës. Les jonctions communicantes, situées dans la portion longitudinale des disques intercalaires, forment des voies de faible résistance permettant la transmission intercellulaire directe des signaux contractiles. Chaque cardiomyocyte présente une dizaine environ de disques intercalaires avec ses voisins et de l'ordre d'un millier de jonctions communicantes au total, chaque jonction communicante regroupant de nombreux canaux intercellulaires.

Au passage, on comprendra que la troponine c, molécule bien connue de la contraction, est devenue (par son dosage) incontournable pour le diagnostic des lésions myocardiques.

2.2.2.2 La fonction de conduction cardiaque est liée au cellules cardionectrices du « tissu cardionecteur »

Le tissu cardionecteur est organisé en « nœuds » (masses de tissu « nodal ») et en « faisceaux » (colonnettes de tissu cardionecteur).

Le nœud auriculaire, responsable du rythme sinusal (« pacemaker » modulé par le SNA), est relié au nœud auriculo-ventriculaire (atrio-ventriculaire) par 3 fins faisceaux de connexion internodale. La conduction de l'influx aux deux oreillettes (atriums) peut aussi se faire de proche en proche par les cardiomyocytes contractiles, mais reste « bloquée » par le tissu conjonctif de l'anneau fibreux de cœur. Le passage de l'influx des oreillettes (atriums) vers les ventricules ne peut donc se faire que par la perforation anatomique de l'anneau fibreux ; c'est la raison d'être du tronc du faisceau de His, qui, issu du nœud auriculo-ventriculaire (atrio-ventriculaire), joue ce rôle. Il se divise ensuite rapidement en deux branches principales puis se ramifie vers la pointe du cœur dans l'ensemble des parois ventriculaires puis en réseau de Purkinje ; la contraction cardiaque se fera ainsi d'abord à partir de la pointe du cœur rendant efficace la vidange ventriculaire vers les orifices valvulaires.

Les cellules cardionectrices sont des cardiomyocytes communs modifiés qui constituent le système de conduction rapide du myocarde (système cardionecteur). Ces cellules sont spécialisées dans l'initiation de l'excitation (qui est myogénique) au pace-maker et dans la conduction de l'excitation.

On distingue deux variétés principales de cellules cardionectrices ;

- *Les cellules nodales* sont situées dans le nœud sino-auriculaire, le nœud auriculo-ventriculaire et le tronc du faisceau de His. Nettement plus petites que les cardiomyocytes contractiles, elles sont pauvres en myofibrilles et riches en glycogène. Leur aspect fusiforme et leur disposition enchevêtrée au sein d'un tissu conjonctif abondant et dense peuvent les rendre difficiles à différencier des fibroblastes qui les entourent, mais à un examen attentif on découvre leur discrète striation transversale.

L'initiation de chaque battement naît dans les cellules nodales du nœud sino-auriculaire qui est ainsi le chef d'orchestre ou « pace-maker » de l'excitation cardiaque. Cette particularité unique est due à leurs propriétés membranaires (canaux Ca^{++} « lents », absence de canaux Na^+) responsables d'un potentiel « entraîneur » assurant l'automatisme excitatrice transmissible à l'ensemble des cellules myocardiques. Les autres localisations nodales (nœud auriculo-ventriculaire et tronc du faisceau de His) possèdent des propriétés du même type mais beaucoup moins efficaces et sans action physiologique à l'état normal.

Le système nerveux autonome régule l'action du pace-maker sino-auriculaire ; le système sympathique accélère la fréquence cardiaque tandis que le système parasympathique le ralentit. Il existe également d'autres actions sur la contractilité auriculaire et ventriculaire ainsi que sur la vitesse de conduction au nœud atrio-ventriculaire.

- *Les cellules de Purkinje* sont situées dans les branches du faisceau de His et dans le réseau de Purkinje. Ce sont des cellules beaucoup plus volumineuses que les cardiomyocytes contractiles. Leur cytoplasme est abondant, clair, riche en glycogène et en mitochondries, pauvre en

myofibrilles. La conduction de l'onde de dépolarisation se fait à une vitesse 4 à 5 fois plus élevée que dans les cardiomyocytes contractiles banals.

2.2.2.3 La fonction endocrine cardiaque est liée aux cellules myoendocrines

Pauvres en myofibrilles, ces cardiomyocytes communs modifiés ont aussi et surtout une fonction endocrine. Ils contiennent de nombreux grains de sécrétion sphériques, denses en microscopie électronique et disposés de part et d'autre du noyau.

Ces vésicules contiennent les *peptides natriurétiques* de types A et B (ANP et BNP)

- Le peptide natriurétique de type A (premier polypeptide décelé) est sécrété par les cellules myoendocrines atriales en réponse à une dilatation auriculaire (atriale).
- Le peptide natriurétique de type B est sécrété par les cellules myoendocrines ventriculaires en réponse à l'élévation de pression en fin de diastole et à l'augmentation de volume. Le BNP est maintenant couramment dosé lors de l'évaluation et la surveillance de l'insuffisance cardiaque et fait l'objet de découvertes par ses relations avec le tissu adipeux.

Du fait de ses implications cliniques, cette fonction endocrine cardiaque est en évolution de recherche active...

2.2.3 La paroi cardiaque est constituée de trois tuniques : l'endocarde, le myocarde et l'épicarde

2.2.3.1 L'endocarde

L'endocarde tapisse les cavités cardiaques, les valves et les cordages. Il comporte un endothélium (épithélium pavimenteux simple) en continuité avec celui des gros vaisseaux caves, pulmonaires et aortique ; il est associé par l'intermédiaire de sa lame basale à une couche sous-endothéliale de tissu fibro-élastique auquel se mêlent des cellules musculaires lisses. Au niveau des cordages et des valves, il est au contact d'un tissu conjonctif dense, tandis qu'au niveau des cavités il est séparé du myocarde par une couche sous-endocardique de tissu conjonctif lâche bien vascularisé renfermant des fibres nerveuses, des vaisseaux sanguins de petit calibre et dans les ventricules les ramifications du tissu cardionecteur du réseau de Purkinje.

2.2.3.2 Le myocarde

Le myocarde constitue le substratum fondamental de la paroi cardiaque. Il est plus épais où les pressions s'exercent le plus (ventricules plus qu'oreillettes (atriums) et ventricule gauche davantage que ventricule droit).

Le myocarde est organisé sous forme de travées myocardiques ; entre ces travées, l'environnement

conjonctif est riche en capillaires sanguins et en fibres nerveuses sensibles (cf section 2.2.2.1 page 37).

2.2.3.3 L'épicarde

L'épicarde tapisse l'extérieur du cœur et est en fait le feuillet viscéral de la séreuse péricardique qui se réfléchit ensuite au niveau des gros troncs artériels pour se continuer par le feuillet pariétal (médiastinal) du péricarde.

Il est donc constitué d'un mésothélium (épithélium pavimenteux simple) reposant par l'intermédiaire de sa lame basale sur une couche sous-mésothéliale conjonctive comportant en particulier des fibres élastiques.

L'épicarde reste séparé du myocarde par une couche sous-épicardique où l'on observe une épaisse couche de tissu adipeux, des nerfs et les vaisseaux coronaires (artères et veines coronaires et leurs branches).

Le système de séreuse (cavité péricardique avec ses deux feuillets pariétal et viscéral) permet le glissement du cœur et autorise ses variations volumétriques sans entrave ni compression environnante.

2.2.4 La vascularisation coronaire est particulière

La **vascularisation myocardique** est de type terminal (cf ci-après) et donc spécifiquement organisée : les artères coronaires et leurs divisions cheminent au niveau de l'épicarde et adressent vers le myocarde des branches « perforantes » à disposition perpendiculaire. Celles-ci, reprenant une orientation longitudinale (c'est à dire dans le sens des contingents musculaires) se distribuent en un réseau d'artères myocardiques terminales qui s'ouvrent sur les réseaux capillaires du muscle cardiaque.

Ce type de vascularisation terminale est très efficace mais présente un risque anoxique en cas de sténose ou d'occlusion.

2.3 Les vaisseaux

2.3.1 Les vaisseaux sanguins

2.3.1.1 L'arbre artériel conduit le sang du cœur vers les réseaux capillaires

Les artères ont un calibre qui décroît de l'aorte jusqu'aux artérioles et leur constitution varie selon ces niveaux

Toutefois, et quel que soit le niveau, on retrouve des structures histologiques de conduction

et de conservation de la pression sanguine (fibres et lames élastiques, cellules musculaires lisses organisés en faisceaux circulaires).

La paroi artérielle comporte schématiquement 3 tuniques concentriques ;

- *l'intima*, au contact de la lumière, est constituée par un endothélium (épithélium pavimenteux simple) associé le plus souvent à une membrane basale puis à une couche sous-endothéliale
- *la média* est faite de cellules musculaires lisses et de matériel élastique
- *l'adventice* est composée de tissu conjonctif dense.

L'intima et la média sont facilement observées en l'échographie ultrasonore (Echodoppler). L'échographie permet de mesurer l'épaisseur de l'intima-média ; cette IMT (*Intima-Media Thickness*) qui est augmentée par les facteurs de risques classiques (HTA, hyperlipémie, diabète, tabagisme...) permet d'objectiver précisément une infiltration pariétale athéromateuse, de la dépister à son début et est annonciatrice de la survenue de plaques athéromateuses. L'implication de cette mesure de l'IMT est d'ordre diagnostique, décisionnelle en thérapeutique et pronostique.

Le mode de terminaison artérielle peut s'effectuer de 2 manières :

- *Par un mode anastomotique* (majorité des organes) où les artères forment un réseau de connexions superficielles et profondes avec en cas d'occlusion d'une branche, suppléance par une autre grâce aux anastomoses.
- *Par un mode terminal* où chaque branche est indépendante de la branche voisine, sans anastomose ; la distribution est bien ordonnée, rapide, efficace, bien répartie de manière équivalente dans tout le parenchyme de ces organes sensibles à l'anoxie, mais a une conséquence importante en pathologie ; une occlusion d'une branche entraînera la nécrose du territoire irrigué, sans suppléance possible, avec installation d'infarctus (myocardiques, cérébraux, rénaux, spléniques, rétinien...)

La vascularisation de la paroi des artères est particulière :

les artères d'un calibre supérieur à 1 mm doivent recevoir des vaisseaux nourriciers (« vasa vasorum »). Ces vasa vasorum, issus de petites artères et veines cheminant le long des artères à desservir se distribuent à l'adventice et au 2/3 externes de la média ; le 1/3 interne de la média et l'intima étant nourri à partir de la lumière. Toutefois dans les grosses artères, un réseau vasculaire interne peut exister à partir de la lumière.

L'innervation artérielle par le SNA intervient de façon complexe dans la vasomotricité

- Le système orthosympathique peut s'exercer de 2 manières ; par voie abluminale (l'abord nerveux se faisant par l'adventice) avec les terminaisons libres à la média, ou par voie luminale par l'intermédiaire des catécholamines circulantes (adrénaline et noradrénaline).

L'action du SNA est complexe car elle dépend surtout de la densité en récepteurs sur les CML des différents types d'artères (par exemple, on observe bien davantage de récepteurs bêta2 adrénergiques dans les artéριοles), ce qui va modifier la réponse vasomotrice dans un sens ou dans un autre. Les fibres orthosympathiques libèrent à leurs terminaisons des catécholamines. Schématiquement, la stimulation des récepteurs alpha adrénergiques entraîne une vasoconstriction, tandis que la stimulation des récep-

teurs bêta une vasodilatation.

- Les fibres du SNA parasympathique libèrent de l'acétylcholine qui interviendra directement sur les CML ou indirectement via les cellules endothéliales. L'effet global prédominant étant une vasodilatation.

On distingue 3 différents types d'artères

en fonction de leur calibre et de leur structure : les artères élastiques, les artères musculaires et les artérioles. On observe une transition entre les différents types décrits avec une réduction progressive du tissu élastique vers l'aval.

Les artères élastiques

comprennent les gros vaisseaux situés près du cœur : aorte, tronc brachio-céphalique, artères sous-clavières, artères rénales ainsi que les artères pulmonaires. Ce sont des vaisseaux de conduction ou de transmission ou de conservation de la pression.

Leur intima est assez épaisse avec une couche conjonctive sous-endothéliale comportant aussi des cellules musculaires lisses particulières (« cellules myointimales »).

La média est épaisse et comporte plusieurs dizaines de couches de *lames élastiques* concentriques anastomosées et fenêtrées associées à des faisceaux de fibres collagènes et élastiques et des cellules musculaires lisses à prolongements bifurqués (« cellules rameuses »).

L'adventice, relativement mince, est riche en fibres élastiques.

Les artères musculaires

de moyen calibre, sont les ramifications des troncs artériels précédents (par exemple les artères radiales ou fémorales ou tibiales). Ce sont des vaisseaux de distribution.

Leur intima est fine et leur média plus ou moins épaisse selon le calibre.

La média est constituée d'une couche à orientation circulaire de cellules musculaires lisses enrobées de quelques fibres collagènes et élastiques. Elle est limitée de part et d'autre par une lame élastique appelée *limitante élastique interne* et *limitante élastique externe* (moins épaisse que l'interne). Les artères musculaires de petit calibre comportent une dizaine de couches de cellules musculaires et une fine limitante élastique interne sans limitante élastique externe.

L'adventice est épaisse et essentiellement constituée de faisceaux de fibres collagènes où se mêlent des fibres élastiques.

Deux cas particuliers : les artères intracrâniennes et les artères à dispositif de bloc

- *Les artères intracrâniennes* sont des artères de moyen calibre mais s'en distinguent par une paroi mince dépourvue de limitante élastique externe et par une fine adventice.
- *les artères à dispositif de bloc* comportent des renforcements de faisceaux musculaires lisses au niveau de leur paroi qui, en se contractant, entraînent une

occlusion partielle ou totale de la lumière. On rencontre ce type de vaisseau artériel dans l'appareil génital (tissu érectile) en particulier.

Les artérioles

sont les branches artérielles terminales qui s'ouvrent sur les lits capillaires.

Elles sont reconnues d'une part par leur petit calibre (diamètre inférieur à 0,3 millimètre) mais aussi par leur structure :

Leur intima est réduite à l'endothélium reposant sur la lame basale

La média dépend - schématiquement - du calibre :

- les artérioles de 0,3 mm à 50 μ comportent une limitante élastique interne et 2 à 3 couches de cellules musculaires lisses.
- les artérioles de moins de 50 μ sont habituellement dépourvues de limitante élastique interne et disposent d'une couche de cellules musculaires lisses circulaires.

L'adventice est fine et constituée de fibres de collagènes, parfois de fibres élastiques et fusionne avec le tissu conjonctif environnant. Elle reçoit des afférences nerveuses.

Les artérioles jouent un rôle vasomoteur fondamental, participent à la régulation du lit capillaire et sont essentiellement responsables des résistances périphériques (maintien de la pression artérielle).

Histophysiologie endothéliale artérielle

Un rôle majeur de contrôle de la vasomotricité

Au niveau artériel, l'endothélium joue un rôle clef par la synthèse et la libération de molécules agissant sur les cellules musculaires lisses et sur les plaquettes. Ce rôle est particulièrement étudié sur la circulation coronaire. La proximité histologique de ces 3 acteurs permet aux molécules libérées d'intervenir sur un mode paracrine efficace.

Les principales molécules produites par l'endothélium peuvent être décrites en fonction de leur action sur la cellule musculaire lisse pariétale : relaxation (et vasodilatation vasculaire) ou contraction (et vasoconstriction vasculaire).

Les 2 principales molécules à action vasodilatatrices sont le monoxyde d'azote (NO) et le facteur hyperpolarisant (EDHF)

- *Le monoxyde d'azote* est formé à partir de la L-arginine et de l'oxygène moléculaire. Cette réaction est sous la dépendance d'une NO-synthase (NOS) dont l'activation fait suite à l'augmentation du Ca^{++} intracellulaire. La NOS est sous la dépendance de nombreux facteurs d'activation membranaires (Acétylcholine, ADP, bradykinine, sérotonine, etc...)

Très labile, le NO diffuse d'une part vers la lumière vasculaire avec un rôle sur les plaquettes (anti-agrégant et anti-adhérent endothélial) et d'autre part vers le pôle basal de l'endothélium où il provoque une vasodilatation du muscle lisse pariétal.

- *Le facteur hyperpolarisant endothélial (EDHF)* active les canaux potassiques

dépendants de l'ATP (K_{ATP}) ou ceux régulés par le niveau de calcium libre intracellulaire (K_{Ca}) de la cellule musculaire lisse. L'activation des canaux entraîne une hyperpolarisation (sortie d'ions K), une diminution du Ca^{++} cytosolique, un blocage de l'entrée du Ca^{++} dans la cellule avec en final une relaxation du myocyte et une vasodilatation pariétale.

De très nombreux facteurs circulants sont capables d'intervenir - via le NO ou l'EDHF endothélial - dans le sens de la vasodilatation : la bradykinine, la prostacycline (PGI_2), l'acétylcholine, l'ADP, etc...

- L'*endothéline* est la principale molécule à action de vasoconstriction ; ses récepteurs sont situés sur les membranes des cellules musculaires lisses (ET_A et ET_B) et des endothélium (ET_B). Par ailleurs, l'endothéline stimule l'agrégation plaquettaire.

Un rôle de défense mécanique

Les contraintes mécaniques (forces de cisaillement et de pression) provoquent une réponse immédiate membranaire (modification de la perméabilité ionique) et une réponse différée (expression génique avec libération vers les CML sous-jacentes de vasodilatateurs, de NO, de PGI_2 ou bien, au contraire, inhibition de production d'endothéline).

Un rôle de régulateur de la pression artérielle

Un peptide natriurétique (de type C) est sécrété par les cellules endothéliales en réponse aux effets du cisaillement pariétal (« shear stress ») par le flux sanguin. La résultante de ces actions hormonales est, sur les vaisseaux artériels, une diminution de la pression avec vasodilatation et une inhibition de la sécrétion d'endothéline et de rénine-angiotensine (aux propriétés vasoconstrictrices). Sur le rein, elle augmente considérablement la diurèse et la natriurèse.

2.3.1.2 La microcirculation est la partie du système circulatoire concernée par les échanges gazeux et liquidiens extracellulaires

Elle est l'épicentre de l'appareil cardio-vasculaire. Elle comporte les métartérioles, le lit capillaire, puis les veinules post-capillaires ; il existe aussi des systèmes de « court-circuit » appelés shunts artério-veineux. Pour que la morphologie de la microcirculation soit complète, il faudra aussi y associer le réseau des capillaires lymphatiques (cf section 2.3.2.1 page 48).

Les métartérioles

sont des branches des artérioles terminales et possèdent plusieurs couches de cellules musculaires lisses autorisant une fonction de régulation sphinctérienne placée sous la dépendance du système nerveux autonome et d'hormones circulantes.

Débouchant sur le lit capillaire, elles offrent l'ouverture sur ce réseau avec alors présence de *sphincters pré-capillaires* qui règlent le débit d'entrée, ou bien elles peuvent se jeter directement dans les veinules post-capillaires par un shunt de jonction (cf. ci-après).

Les capillaires

- Les capillaires naissent des métartérioles mais aussi parfois des artérioles

directement ; véritable lieu des échanges, ils forment un réseau fortement anastomosé et leur abondance dépend des besoins fonctionnels des tissus.

- Leur diamètre varie de 3 à 10 μm et leur paroi est très fine : un endothélium avec sa lame basale et quelques fines fibres de collagène.
- L'endothélium est constitué de cellules endothéliales comportant des dispositifs de jonction complexes jouant un rôle de barrière important (en particulier lors de la diapédèse).
- Leurs dispositifs de jonction sont les suivants :
 - Des jonctions étanches de type occludens sont les plus proches de la lumière. Leur importance dépend et varie selon leur localisation (SNC+++), en fonction du rôle local de la perméabilité vasculaire.
 - Des jonctions d'ancrage de type adhaerens avec par une cadhérine transmembranaire spécifique : la VE-cadhérine (*Vascular Endothelium Cadherin*).
 - Des jonctions communicantes.
 - Sans appartenir à ces dispositifs, d'autres molécules d'adhérence interviennent comme les PECAM 1 qui sont des glycoprotéines de la superfamille des Ig que l'on situe en position intercellulaire endothéliale (mais que l'on retrouve aussi à la surface des plaquettes et des leucocytes).
- On reconnaît trois types de capillaires :
 - *Les capillaires continus* possèdent par définition des cellules endothéliales jointives reposant sur une lame basale également continue.

Les capillaires continus sont courants par exemple au niveau des muscles, du tube digestif et des poumons. Ils sont parfois entourés de péricytes possédant dans leur cytoplasme des protéines contractiles impliquant une fonction de contractilité.

Certaines localisations ont des particularités :

 - Dans le système nerveux central, l'endothélium des capillaires caractérise la « barrière hémato-encéphalique » par 3 points essentiels : importance des dispositifs de jonction (et en particulier de type zonula occludens), rareté des vésicules de pinocytose et présence de transporteurs membranaires pouvant agir dans les deux sens ; rappelons que les pieds des astrocytes (qui sont associés aux capillaires) interviennent dans la maintenance de la barrière. Les péricytes sont enfin nombreux.
 - Les organes lymphoïdes et de la moelle hématopoïétique où la lame basale est discontinue.
 - *Les capillaires fenêtrés* se distinguent des précédents par la présence de très nombreuses perforations dans la paroi endothéliale (pores de 70 nm) avec dans certaines localisations une obturation par un diaphragme (tube digestif ou glandes endocrines par exemple) ; ils reposent sur une lame basale continue. On les observe dans les tissus où les échanges moléculaires sont importants (intestin, rein, plexus choroïdes, glandes endocrines) : les techniques de marquage ont montré que les fenestrations permettent le passage rapide des macromolécules.

- *Les capillaires discontinus sont aussi appelés sinusoides* : de diamètre grand et irrégulier ils possèdent de véritables orifices trans-cytoplasmiques (1 à 3 μm) ; leur membrane basale est discontinue, voire absente (foie).
Ils ralentissent le courant sanguin et autorisent le passage facile d'éléments figurés du sang ; on les rencontre dans la rate, le foie, la moelle osseuse.

Deux cas particuliers : les réseaux admirables et les systèmes portes, et le tissu érectile

Les réseaux admirables et les systèmes portes

Un réseau admirable est un réseau capillaire compris entre deux vaisseaux de même nature.

Le système porte est un système comportant un vaisseau (artère ou veine) compris entre deux réseaux capillaires dont un est admirable ; il comprend donc un réseau capillaire de type habituel (artério-veineux) associé à un réseau capillaire uniquement artériel ou veineux. Le cas du rein est plus classique : le vaisseau du système porte est une artère (« système porte à haute pression ») et son premier réseau glomérulaire est admirable. Sinon, il peut s'agir d'un vaisseau veineux (« système porte à basse pression ») comme pour le cas de la circulation entéro-hépatique (intestin : premier réseau ; veine porte ; foie : second réseau admirable). Le système porte de l'adéno-hypophyse est du même type.

Le tissu érectile

Les nombreux capillaires comportent une lumière très irrégulière, sinueuse (« sinus vasculaires »), dilatée ou collabée (suivant le remplissage sanguin) et ont une paroi identique aux capillaires continus.

Ils sont irrigués par des artères à paroi épaisse et des artéioles ; ces artères, comportant volontiers des dispositifs de bloc, sont très sinueuses au repos et nommés ainsi artères « hélicines » ; entre ces vaisseaux s'insèrent des travées de tissu conjonctif et des cellules musculaires lisses.

La turgescence ou l'érection se produit lorsque les artères hélicines et leurs artéioles sont dilatées par la commande parasympathique nerveuse avec pour conséquence le remplissage des capillaires qui, par compression empêche le retour veineux qui s'effectue normalement par drainage de type anatomique périphérique. S'y associent la fermeture par « dispositifs de bloc » situés sur les veines et la participation des muscles du périnée.

Histophysiologie endothéliale capillaire

Un rôle de barrière à perméabilité sélective ;

les échanges avec la lumière peuvent se faire de nombreuses façons ;

- par diffusion passive cytoplasmique (gaz, ions...)
- par transport intracellulaire par pinocytose (protéines, lipides)
- par transporteurs membranaires (SNC)
- par l'espace intercellulaire pour le passage des cellules migratrices (diapédèse).

Un rôle initiateur de l'angiogénèse ;

- Ce rôle d'élaboration de nouveaux vaisseaux sanguins assure l'aspect majeur de la « plasticité » de la microcirculation, en étant capable d'adapter la morphologie du lit capillaire aux besoins physiologiques. Le lit capillaire n'est donc pas « statique » mais en remodelage permanent en fonction de nos situations physiologiques ou histopathologiques au cours de la vie.
- Certains facteurs induisent la prolifération spécifique des cellules endothéliales ; le chef de file est le VEGF (Vascular Endothelial Growth Factor). Le VEGF reconnaît des récepteurs distribués à la surface des cellules endothéliales et sa fixation sur son récepteur entraîne une cascade de signaux intracellulaires qui conduit à la division de la cellule ; l'hypoxie est un puissant inducteur de la synthèse de VEGF sur les sites productifs (les macrophages sont une des sources cellulaires de VEGF). Un autre facteur est le FGF (Fibroblast Growth Factor) qui agit aussi bien sur les cellules endothéliales que sur les cellules musculaires lisses. Actuellement, plusieurs essais cliniques chez l'homme sont en cours d'évaluation en thérapie génique par injection intravasculaire dans les sites altérés de VEGF ou de FGF1.
- Par contre, d'autres facteurs répriment l'angiogénèse, comme l'angiostatine (fragment à partir du plasminogène), alors que certains provoquent l'induction d'apoptose, comme l'endostatine (fragment du collagène XVIII).

Les veinules post-capillaires

d'abord formées de la réunion de plusieurs capillaires, disposent d'une paroi mince et continue leur permettant de conserver encore un rôle d'échange important ; elles possèdent des péricytes et se jettent dans des veinules collectrices.

Les anastomoses artério-veineuses (ou shunts artério-veineux)

Lorsque les artères ne communiquent pas avec les veines par l'intermédiaire d'un réseau capillaire (ce qui est la grande majorité des cas), des anastomoses ou shunts (de jonction) permettent de les court-circuiter.

Ces *shunts*, *rectilignes* ou *sinueux*, sont rencontrés dans la microcirculation en général mais couramment dans celle de la peau ; ils sont toutefois plus nombreux au niveau de la face palmaire des mains, des doigts, de la plante des pieds, des orteils et au niveau du nez. Ils jouent un rôle important dans la régulation des débits et pressions artérielles et la conservation de la chaleur (peau et extrémités). Il est à noter que la vasoconstriction de ces shunts adresse le sang vers les réseaux capillaires et provoque une vasodilatation locale.

- Un cas à part parmi ces shunts est celui des glomus ou *glomus neuro-vasculaires*. Ils sont de nature histologique particulière ; un segment du shunt est enroulé (offrant une forme générale globuleuse) et leur lumière contournée est très réduite ; la musculature lisse est très épaisse et ils sont enveloppés d'une capsule conjonctive dense très innervée (le contrôle des glomus est essentiellement dû au système nerveux autonome).
- Leur rôle dans le contrôle de la circulation locale est primordial. On les observe dans les situations où ils participent à des phénomènes de thermorégulation (peau, doigts, lit des ongles, lèvres, nez, oreilles) mais aussi de régulation de la pression sanguine locale (érection, menstruation).

2.3.1.3 Le retour veineux

Suivant leur taille, on peut décrire des veinules, des veines de moyen et de gros calibre dont l'épaisseur s'accroît.

Comparées avec les artères, les différences d'organisation histologique sont les suivantes : la paroi plus mince, la lumière plus grande la veine n'étant pas un organe de conservation de la pression mais de remplissage sanguin à pression très faible ; ainsi la paroi veineuse contient davantage de tissu conjonctif que de tissu musculaire sans limitante élastique individualisable ; le plus souvent l'intrication média-adventice est la règle, ce qui rend l'organisation des faisceaux musculaires moins précise que dans l'artère. Aux membres inférieurs, la média veineuse comporte davantage de tissu musculaire qu'aux autres localisations anatomiques veineuses.

Aperçu de l'histophysiologie veineuse

La propulsion du sang des veines jusqu'au cœur est assurée par les facteurs suivants qui concernent essentiellement le tronc et surtout les membres inférieurs :

- Présence de valvules anti-reflux sur les veines.
- Aspiration de la pompe cardiaque et dépression thoracique d'inspiration.
- Propulsion d'aval par pression des masses musculaires et de la voûte plantaire aux membres inférieurs lors de la marche.

L'atteinte des dispositifs ci-dessus (avec ou sans maladie de la crase sanguine associée) est responsable de la pathologie des phlébites tandis que la détérioration des valvules provoque une insuffisance valvulaire et des dilatations (ou varices) visibles sur le réseau veineux superficiel. Ces atteintes, du fait de la pesanteur, concernent dans la très grande majorité des cas, le retour veineux aux membres inférieurs.

2.3.2 Les vaisseaux lymphatiques

2.3.2.1 Le drainage lymphatique

La vascularisation lymphatique draine le liquide interstitiel en excès des espaces extracellulaires pour l'évacuer vers la circulation sanguine (au niveau de la base de la veine jugulaire gauche essentiellement) ; il ne s'agit donc pas au sens propre d'une circulation, mais bien d'un drainage unidirectionnel.

La lymphe, liquide drainé par les tissus, s'enrichit au cours de son trajet en protéines et en lipides provenant de l'absorption intestinale ; elle se déplace grâce aux pressions environnantes et avec le concours d'un mécanisme anti-reflux (nombreuses valvules dans les vaisseaux).

Le drainage lymphatique est présent partout sauf dans le système nerveux, la moelle osseuse, l'oreille interne et le globe oculaire. En dérivation sur toute la longueur des gros vaisseaux lymphatiques s'intercalent des ganglions (ou nœuds) lymphatiques qui s'inscrivent dans la défense immunitaire de l'organisme ; ils interceptent les antigènes drainés par la lymphe à partir des capillaires lymphatiques du tégument et des muqueuses.

La vascularisation débute par des capillaires en cul de sac qui confluent vers des vaisseaux lymphatiques collecteurs de diamètre de plus en plus grand puis vers deux gros troncs à paroi musculo-conjonctive : le canal thoracique gauche et le canal lymphatique droit.

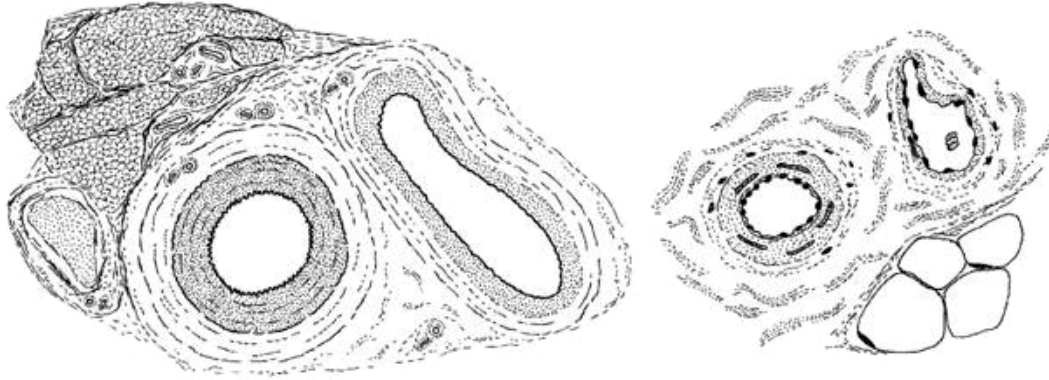

2.3.2.2 Les capillaires lymphatiques se distinguent des capillaires sanguins par plusieurs points

- Ils sont à extrémité en cul de sac (« capillaires borgnes »).
- Leur calibre est volontiers plus grand et plus irrégulier.
- Les dispositifs de jonction de leurs cellules endothéliales sont beaucoup plus fragiles.
- Leur lame basale est très discontinue.
- Des filaments d'attache relient la membrane basale des cellules endothéliales aux fibres collagène environnantes.
- Des techniques histoenzymatiques et immunocytochimiques permettent de reconnaître certaines de leurs caractéristiques propres à la différence des capillaires sanguins.
- Ils jouent dans l'équilibre physiologique de la microcirculation un rôle de premier plan.

2.3.2.3 Les vaisseaux collecteurs lymphatiques et les gros troncs lymphatiques

Leur structure est voisine de celles des veines mais leur paroi est un peu plus mince et les valvules sont plus nombreuses.

2.4 Dessins pour la séance d'enseignement dirigé



Chapitre 3

L'appareil hypothalamo-hypophysaire

3.1 Les cellules glandulaires de l'adénohypophyse

3.1.1 Lobe antérieur

Il constitue la masse essentielle de l'adénohypophyse. Il est fait de cordons cellulaires anastomosés limités par une membrane basale qui les sépare de fines travées conjonctives contenant un riche réseau de capillaires sanguins fenêtrés. On y distingue deux catégories de cellules.

3.1.1.1 Les cellules folliculaires (ou folliculo-stellaires ou satellites)

Dépourvues de vésicules de sécrétion, elles sont situées vers le centre des cordons et limitent la paroi des follicules colloïdes que l'on peut rencontrer dans le parenchyme glandulaire (dont la signification est mal connue).

3.1.1.2 Les cellules hormonogènes

Elles occupent tout le volume cordonnal laissé libre par les cellules folliculaires. Grâce aux critères tinctoriaux de la microscopie photonique, à l'ultrastructure et à l'immunocytochimie, on distingue actuellement dans l'adénohypophyse humaine cinq variétés de cellules hormonogènes.

- Les **cellules somatotropes** (STH ou **Growth Hormone** ou **GH**).
- Les **cellules thyrotropes** (TSH).
- Les **cellules gonadotropes** (FSH et LH).
- Les **cellules à prolactine**.
- Les **cellules cortico-opio-lipotropes** (ACTH, β -LPH, β -endorphine).

Les 3 précurseurs des peptides du système opioïde endogène sont la proopiomélanocortine (POMC), la proenképhaline et la prodynorphine.

- L'adénohypophyse est un des lieux majeurs de la synthèse de **POMC**. Les cellules opiocorticolipotropes sécrètent 3 peptides dérivés de la POMC : ACTH, béta-LPH et béta-endorphine. Chez l'animal, les cellules mélanotropes du lobe intermédiaire sécrètent 2 peptides dérivés de la POMC : alpha MSH et béta-endorphine.
Dans l'encéphale, 2 noyaux sont actuellement connus pour sécréter des peptides dérivés de la POMC : le noyau arqué de l'hypothalamus latéral (immuno-réactif pour ACTH, béta-LPH et béta-endorphine) et le noyau du faisceau solitaire (immuno-réactif pour ACTH, béta-endorphine et fragment « 16 K »). La béta-endorphine se lie aux récepteurs aux opiacés de type mu et delta.
- Plusieurs peptides opioïdes dérivent de la **proenképhaline** : en particulier, la leu-enképhaline et la met-enképhaline. Tous se lient aux récepteurs aux opiacés de type delta. Ces enképhalines sont synthétisées dans de nombreux systèmes neuronaux en particulier du tronc cérébral et du diencephale ainsi que dans de multiples neurones dispersés à tous les niveaux du névraxe (du cortex cérébral à la corne postérieure de la moelle) et en particulier dans la plupart des noyaux de l'hypothalamus.
- De nombreux peptides opioïdes dérivent de la **prodynorphine** (ou pro-néoendorphine) : en particulier la dynorphine A, la dynorphine B, l'alpha et la béta-néoendorphines. La prodynorphine est également synthétisée dans tout le névraxe au niveau d'une grande variété de systèmes neuronaux incluant les neurones de l'hypothalamus et plus particulièrement ceux des noyaux supra-optiques et para-ventriculaires. Les peptides issus de la prodynorphine se lient préférentiellement aux récepteurs aux opiacés de type kappa.

3.1.2 Lobe intermédiaire

Dans l'espèce humaine, l'adéno-hypophyse de l'adulte ne comporte pas de véritable lobe intermédiaire, mais plutôt une zone intermédiaire (ou zone cystiforme) contenant des petits kystes revêtus de cellules épithéliales ainsi que quelques cellules glandulaires résiduelles.

3.1.3 Lobe tubéral

Dans l'espèce humaine, le lobe tubéral est relativement bien développé et contient des cellules en grande majorité d'aspect chromophile, mais aussi de façon inconstante et en nombre variable, des cellules hormonogènes du même type que celles du lobe antérieur.

3.2 Les neuro-hormones hypothalamiques hypophysiotropes

Le concept de neurosécrétion renvoie à la sécrétion d'hormones par des cellules nerveuses (on parle alors de neurones neurosécrétoires et de neuro-hormones). Il en existe deux types : 1) Les **neuro-hormones hypothalamiques** contrôlant la sécrétion hormonale de l'adéno-hypophyse sont synthétisées par des neurones de l'hypothalamus latéral. Ces neuro-hormones agissent sur les cellules glandulaires de l'adéno-hypophyse pour les stimuler (libérines) ou les freiner (statines). 2) Les **neuro-hormones dites post-hypophysaires** (ocytocine et vasopressine - ou hormone antidiurétique ou ADH -) sont sécrétées par les neurones hypothalamiques des noyaux supra-optiques et paraventriculaires.

Synthétisées par des neurones de l'hypothalamus latéral et déversées dans la circulation sanguine au niveau de l'éminence médiane, les hormones hypothalamiques hypophysiotropes agissent sur les cellules glandulaires de l'adéno-hypophyse pour les stimuler (libérines) ou les freiner (statines). Les neuro-hormones hypothalamiques hypophysiotropes actuellement identifiées sont la thyrolibérine (TRH), la gonadolibérine (LHRH ou GnRH), la corticolibérine (CRH), la somatolibérine (GRH), la prolactolibérine (PRH) ainsi que la somatostatine (SRIF) et la prolactostatine (PIF). Chez l'animal, on a identifié une mélanolibérine (MRF) et une mélanostatine (MIF) qui régulent la production d'alpha-MSH par les cellules glandulaires du lobe intermédiaire.

Les hormones hypothalamiques hypophysiotropes parviennent aux cellules adéno-hypophysaires par la voie du système porte hypophysaire. Ce système comporte cinq parties :

1. les afférences artérielles, artères hypophysaires supérieures issues des carotides internes, donnent
2. un premier réseau capillaire, situé dans l'éminence médiane et dans lequel les axones des neurones hypothalamiques excrètent leur neuro-hormone ; ce réseau capillaire est drainé par
3. la veine porte hypophysaire qui serpente le long de la tige pituitaire et donne naissance à
4. un deuxième réseau capillaire, situé dans l'adéno-hypophyse elle-même ; à son niveau, les hormones hypothalamiques gagnent les cellules glandulaires adéno-hypophysaires qu'elles stimulent ou inhibent selon les cas ; les hormones adéno-hypophysaires sont alors excrétées dans ce deuxième réseau capillaire et gagnent ainsi
5. les efférences veineuses, représentées par les veines hypophysaires qui en définitive se jettent dans la veine jugulaire interne.

3.3 Les hormones dites post-hypophysaires

La structure de la neuro-hypophyse est principalement faite de capillaires sanguins et des axones des neurones hypothalamiques situés dans les noyaux supra-optiques et paraventriculaires. Des cellules gliales (ou pituicytes), analogues aux astrocytes du système nerveux central, siègent de façon non systématisée entre les axones. Grâce à des colorations spéciales, on peut voir en microscopie optique les vésicules de sécrétion (neurosécrétat) à l'intérieur des axones. Parfois ils

s'agglomèrent sous forme de masses arrondies, les corps de Herring. En microscopie électronique, ces grains de sécrétion apparaissent comme des vésicules à centre dense.

Contrairement à celle de l'adéno-hypophyse, la vascularisation de la neuro-hypophyse ne comporte qu'un réseau capillaire banal provenant des artères hypophysaires inférieures, branches de la carotide interne, et drainé par des veines hypophysaires qui se jettent dans la veine jugulaire interne.

Bien que couramment appelées à tort hormones post-hypophysaires, l'ocytocine et la vasopressine (ou hormone anti-diurétique, ou ADH pour « Anti-Diuretic Hormone ») sont synthétisées par des neurones de l'hypothalamus (noyaux supra-optiques et noyaux para-ventriculaires) dont les axones parcourent de haut en bas la tige pituitaire pour venir se terminer dans le lobe postérieur de l'hypophyse au niveau duquel ils déversent leur sécrétion dans les capillaires sanguins. Au moment de leur libération, l'ocytocine et la vasopressine (qui sont des peptides de 9 acides aminés de structure très voisine) sont accompagnées respectivement par la sécrétion de neurophysine I et de neurophysine II qui servent de protéines vectrices. Les noyaux supra-optiques et para-ventriculaires synthétiseraient aussi la somatostatine (accompagnée par une neurophysine III). La régulation de la sécrétion d'ocytocine se fait essentiellement par voie nerveuse ; celle de la vasopressine par voie sanguine (principalement par les variations de l'osmolarité plasmatique).

Chapitre 4

Les glandes endocrines périphériques

Sous le terme traditionnel de glandes endocrines périphériques, nous n'envisagerons ici que les organes anatomiquement individualisés sécrétant des hormones, laissant de côté d'une part les gonades et d'autre part les organes, tissus ou cellules, qui, bien qu'ils sécrètent une ou plusieurs hormones, sont prioritairement impliqués dans d'autres champs que celui de l'endocrinologie, comme par exemple les cellules myo-endocrines du cœur, l'appareil juxta-glomérulaire du rein, les cellules épithéliales du thymus, les adipocytes, les astrocytes, les neurones, les cellules neuro-endocrines, etc.

4.1 La thyroïde

La thyroïde est une glande endocrine lobulée, faite de follicules thyroïdiens situés dans un stroma conjonctivo-vasculaire riche en capillaires sanguins fenêtrés. Les follicules thyroïdiens sont des formations sphériques comprenant : 1) une paroi, constituée par un épithélium simple reposant sur une lame basale et comportant deux types de cellules : les cellules folliculaires et les cellules C, et 2) un contenu amorphe, pâteux et jaunâtre à l'état frais : la colloïde. Les cellules folliculaires (ou thyrocytes) sécrètent les hormones thyroïdiennes T3 (tri-iodothyronine) et T4 (tétra-iodothyronine ou thyroxine). Leur pôle basal repose sur la lame basale du follicule, leur pôle apical présente des microvillosités se projetant dans la colloïde, et leurs faces latérales sont réunies à celles des cellules folliculaires adjacentes par des complexes de jonction. Elles possèdent un noyau basal ou central, des mitochondries, un réticulum endoplasmique granulaire et des ribosomes, un appareil de Golgi supranucléaire et de nombreux lysosomes, phagosomes (« gouttelettes de colloïde ») et phagolysosomes, surtout à leur pôle apical.

Les cellules folliculaires ont un aspect qui varie selon leur degré d'activité. En cas d'hyperactivité, elles augmentent de volume, deviennent prismatiques hautes et sont le siège d'un développement considérable de leurs organites de synthèse protéique ; conjointement, la colloïde diminue de volume et de colorabilité et peut même disparaître intégralement. En cas d'hypoactivité, les phénomènes sont inverses : les thyrocytes diminuent de taille et deviennent cubiques voire aplatis, tandis que leurs organites se réduisent et que la colloïde augmente de volume et devient très acidophile. La cellule folliculaire capte les iodures sanguins (de façon active, nécessitant une forte dépense énergétique) et les déverse dans la colloïde où ils se concentrent et s'oxydent. Par ailleurs, la cellule folliculaire synthétise une glycoprotéine, la thyroglobuline. Sa fraction protéique est syn-

thétisée par les ribosomes dans le réticulum endoplasmique granulaire à partir d'acides aminés (tyrosine) du sang. Puis elle passe dans l'appareil de Golgi où sa fraction glucidique est synthétisée et s'y ajoute. Les vésicules golgiennes gagnent ensuite la surface apicale de la cellule et par un mécanisme d'exocytose déversent la thyroglobuline qu'elles contiennent dans la lumière du follicule où elle contribue à former la colloïde.

Dans la colloïde, l'iode s'incorpore alors à la thyroglobuline sous forme de mono-iodo-tyrosines (MIT) et de dio-iodo-tyrosines (DIT) qui se condensent ensuite, au sein de la molécule de thyroglobuline, en tri-iodo-thyronine (T3) et tétra-iodo-thyronine (T4). La colloïde (thyroglobuline iodée) est ensuite phagocytée par les cellules folliculaires où elle forme des gouttelettes de colloïde intra-cytoplasmiques (phagosomes). Les lysosomes migrent vers ces gouttelettes de colloïde et forment des phagolysosomes où la thyroglobuline iodée, dégradée par hydrolyse acide, libère T3 et T4 dans la cellule folliculaire ; ces deux hormones sont ensuite déversées dans les capillaires sanguins situés autour des follicules. Quant aux iodotyrosines résiduelles, elles sont désiodées sur place, dans la cellule folliculaire, et donnent d'une part de la tyrosine qui regagne les capillaires sanguins et retombe dans le pool des acides aminés circulants, et d'autre part de l'iode minéral qui va à nouveau participer au cycle de l'iode, soit en étant réutilisé directement sur place, soit en retournant dans le courant sanguin.

Moins nombreuses que les thyrocytes, les cellules C sont situées contre la lame basale des follicules et n'entrent jamais en contact avec la colloïde. Elles sont principalement caractérisées, en microscopie électronique, par la présence dans leur cytoplasme de nombreux grains très denses bordés par une membrane. Ces grains de sécrétion de calcitonine (hormone polypeptidique) seront ensuite libérés par exocytose et gagneront les capillaires sanguins voisins. L'action principale de la calcitonine est d'empêcher la réabsorption du calcium osseux (d'où un effet hypocalcémiant).

4.2 Les parathyroïdes

Les cellules glandulaires endocrines de la parathyroïde sont groupées en plages ou cordons entre lesquels se dispose un réseau conjonctif souvent riche en cellules adipeuses et contenant de nombreux capillaires sanguins fenêtrés. Elles synthétisent et excrètent dans le sang, selon les mécanismes généraux de la sécrétion protéique, l'hormone parathyroïdienne ou parathormone (de nature polypeptidique). Le taux de sécrétion est directement régi par le taux du calcium ionisé dans le sang. Quant aux cellules oxyphiles, volumineuses et riches en mitochondries, qui peuvent se rencontrer en plus ou moins grand nombre dans le parenchyme parathyroïdien, leur rôle est actuellement inconnu.

4.3 Les cortico-surrénales

Cellules glandulaires, capillaires fenêtrés et réseau conjonctif se disposent en trois zones d'aspect différent superposées concentriquement de la superficie vers la profondeur du cortex surrénal : la zone glomérulée où les cellules se groupent en amas plus ou moins arrondis, la zone fasciculée, la

plus épaisse, où les cellules se disposent en longs cordons perpendiculaires à la surface et la zone réticulée où les cellules forment un réseau de cordons anastomosés.

Les cellules glandulaires sécrètent dans le sang les hormones cortico-surréaliennes. Celles-ci ont pour point commun d'être des stéroïdes, ce qui explique que, malgré quelques différences de détail, les cellules des différentes zones aient des caractéristiques morphologiques fondamentales communes, celles des cellules sécrétrices de stéroïdes (réticulum endoplasmique lisse très développé, nombreuses mitochondries à crêtes tubulaires, liposomes et amas pigmentaires de lipofuscine).

La localisation cytotogique des multiples enzymes permettant la biosynthèse de ces hormones est assez bien connue : les mitochondries contiennent les enzymes permettant la rupture de la chaîne latérale du cholestérol (conduisant à la delta 5 - prégnénolone) ainsi que diverses enzymes permettant les derniers stades de la synthèse de la corticostérone et de l'aldostérone tandis que le réticulum endoplasmique lisse contient les enzymes permettant la synthèse de la progestérone, des androgènes et des produits intermédiaires conduisant au cortisol.

En définitive, l'aldostérone est sécrétée par les cellules de la zone glomérulée, alors que les glucocorticoïdes (cortisol et cortisone) ainsi que les androgènes surréaliens (principalement la déhydroépiandrostérone) sont sécrétés par les cellules des zones fasciculée et réticulée (sans qu'il soit actuellement possible de dire plus précisément s'il existe une spécialisation de telles ou telles cellules de ces deux zones dans la synthèse de tel ou tel de ces deux groupes d'hormones).

4.4 Les médullo-surrénales

La médullo-surrénale, située au centre de la cortico-surrénale, est faite de cordons de grandes cellules glandulaires polyédriques, entre lesquels circulent des capillaires sanguins fenêtrés entourés d'un fin réseau conjonctif.

- **Les cellules glandulaires de la médullo-surrénale sont caractérisées par la présence dans leur cytoplasme de nombreuses petites vésicules arrondies à centre dense**, cernées par une membrane, représentant les vésicules de sécrétion de catécholamines. Dans certaines cellules, ces vésicules contiennent de la noradrénaline, mais dans la plupart des cellules il s'agit d'adrénaline. Des critères histochimiques et ultrastructuraux permettent de distinguer les cellules à adrénaline des cellules à noradrénaline. Dans un cas comme dans l'autre les processus de synthèse, de stockage et d'excrétion sont analogues. Trois sur quatre des enzymes de synthèse sont dans le cytoplasme ; seule la dopamine bêta-hydroxylase transformant la dopamine en noradrénaline est située au niveau des vésicules de sécrétion. Celles-ci comportent donc des sites enzymatiques et un compartiment de stockage de la noradrénaline ou de l'adrénaline (selon la cellule en cause). Les vésicules de sécrétion sont excrétées par exocytose dans les capillaires sanguins de la médullo-surrénale.
- **L'importance de la sécrétion et de l'excrétion des catécholamines dépend de stimuli nerveux** apportés par les axones cholinergiques des protoneurones sympathiques qui viennent faire synapse sur la membrane des cellules glandulaires. Les glucocorticoïdes interviennent aussi dans cette régulation puisqu'ils sont indispensables à l'activité de la phényl-éthanolamine-N-méthyl-transférase permettant la méthylation de la noradrénaline en adrénaline. L'importance de ce contrôle hormonal est bien mise en évidence par les modalités particu-

lières de vascularisation de la médullo-surrénale : celle-ci est en effet irriguée par du sang qui pour sa plus grande part provient du réseau capillaire qui a traversé la cortico-surrénale et qui vient donc de recevoir les hormones corticosurréaliennes. De plus, par le biais de nombreuses cytokines, les cellules chromaffines et les cellules stéroïdogènes de la surrénale entretiennent un intense dialogue.

4.5 L'épiphyse

Appendue à la partie postérieure du troisième ventricule, l'épiphyse (ou glande pinéale) est faite de cellules glandulaires (ou pinéalocytes), de cellules gliales de type astrocytaire et de capillaires sanguins entourés d'un espace périvasculaire contenant quelques fibres collagènes. Les pinéalocytes synthétisent la mélatonine, visible en microscopie électronique sous forme de vésicules de sécrétion à centre dense, puis l'excrète dans le sang. L'épiphyse contient des calcifications visibles in vivo sur les imageries du crâne.

Chez les amphibiens, la mélatonine exerce un effet puissant sur la rétraction des mélanophores cutanés. Dans l'espèce humaine, la mélatonine joue un rôle essentiel dans le contrôle des rythmes biologiques. La synthèse de mélatonine est en effet soumise à une régulation photique : l'obscurité l'augmente, la lumière la diminue. Ainsi, la production de cette « hormone de l'obscurité » suit un cycle circadien très marqué : son pic de sécrétion est nocturne alors que dans la journée, ses taux deviennent très bas voire nuls. Ce rythme circadien de sécrétion de la mélatonine est généré par les **noyaux suprachiasmatiques de l'hypothalamus**, véritable horloge biologique interne centrale du cerveau des mammifères, dont la stimulation lumineuse se fait par la voie rétino-hypothalamique. A partir des noyaux suprachiasmatiques, les messages sont transmis via les cornes latérales de la moelle aux neurones des ganglions sympathiques cervicaux supérieurs dont les terminaisons axonales font synapse sur les pinéalocytes ; la noradrénaline libérée par ces terminaisons axonales agit, par l'intermédiaire de l'AMP-cyclique, sur le degré d'activité de la 5 H.I.O.M.T. (5 hydroxy-indole-O-méthyltransférase), enzyme des pinéalocytes qui permet la synthèse de mélatonine à partir de la sérotonine, et donc sur le taux de synthèse de la mélatonine. Au total, la mélatonine, sécrétée pendant la nuit, renseigne l'organisme sur la position de l'alternance entre le jour et la nuit et lui permet ainsi de se mettre en phase avec son environnement.

Chapitre 5

La peau et les phanères

La peau est constituée de trois couches superposées, de la surface vers la profondeur du corps : l'épiderme, le derme et l'hypoderme.

5.1 L'épiderme

L'épiderme, couche la plus superficielle de la peau, est un épithélium pavimenteux stratifié kératinisé dans la constitution duquel entrent 4 populations cellulaires différentes : les kératinocytes, les mélanocytes, les cellules de Langerhans et les cellules de Merkel. L'épiderme ne contient aucun vaisseau sanguin ni lymphatique, mais renferme de nombreuses terminaisons nerveuses libres.

5.1.1 Les kératinocytes

Les molécules des filaments intermédiaires des kératinocytes sont des **kératines** (appelées aussi cytokératines ou alpha-kératines). On connaît actuellement une vingtaine de kératines différentes chez l'homme. Certaines kératines sont dites dures et sont spécifiquement retrouvées dans les ongles et les cheveux. D'un point de vue biochimique, on distingue les kératines de type 1 (ou kératines acides) et les kératines de type 2 (ou kératines neutres/basiques). L'assemblage des kératines se fait par hétérodimères formés entre une kératine 1 et une kératine 2. Seuls ces hétérodimères sont capables de se polymériser en filament intermédiaire. Tous les épithéliums contiennent des filaments intermédiaires de kératine (notamment K5 et K14), mais l'épiderme contient en plus plusieurs kératines différentes quasi-spécifiques de certaines couches (K1, K2, K10 et K11 sont quasi-spécifiques des couches supra-basales) et/ou de certaines régions (K9 est spécifique des paumes et des plantes).

Les filaments de kératine sont attachés aux **desmosomes** et aux **hémidesmosomes**. Ainsi, les filaments intermédiaires de cellules adjacentes sont en contact par l'intermédiaire des desmosomes. Cette disposition indique un rôle de cohésion intercellulaire pour ces structures. Un tel rôle a été démontré par la découverte de mutations affectant des gènes codant pour des kératines dans des maladies de la peau caractérisées par une épidermolyse.

Les kératinocytes subissent en permanence une évolution morphologique témoignant de leur kératinisation sous-tendant le rôle de barrière protectrice (mécanique et chimique) de l'épiderme. Cette évolution se fait de la profondeur vers la superficie et permet de distinguer sur une coupe d'épiderme quatre couches superposées de la profondeur vers la superficie : la couche germinative (ou basale), la couche à épines (ou spineuse), la couche granuleuse et la couche cornée (compacte, puis

desquamante).

5.1.1.1 La couche germinative

La couche germinative assure par les mitoses de ses cellules le renouvellement de l'épiderme ; ses cellules, cubiques ou prismatiques, contiennent de nombreux grains de mélanine phagocytés qui permettent à l'épiderme d'assurer son rôle de protection de la lumière et qui sous-tendent le rôle de régulation de la pigmentation cutanée qu'ont les kératinocytes.

5.1.1.2 La couche à épines

Dans la couche à épines, les cellules commencent à s'aplatir, mais le noyau et les organites cytoplasmiques sont intacts, les filaments intermédiaires de kératine groupés en faisceaux denses, les desmosomes normaux.

5.1.1.3 La couche granuleuse

Dans la couche granuleuse, la cellule est très aplatie, le noyau commence à dégénérer et surtout apparaissent au sein des trousseaux de filaments de kératine de nombreux **grains de kératohyaline** et des **kératinosomes**.

- La molécule constituant les **grains de kératohyaline** est la **profilagrine**, qui, dans la couche cornée, se transforme en **filagrine** qui la matrice du cytoplasme des cornéocytes.
- Les **kératinosomes** (ou corps d'Oadland) sont de petits organites ovalaires, entourés d'une membrane et présentant un aspect lamellaire ou strié périodique (d'où leur nom de granules lamellaires). Ils synthétisent dans les cellules de la couche granuleuse une substance déversée par exocytose dans les espaces intercellulaires de la couche cornée qui apparaissent ainsi remplis d'une sorte de **cément intercellulaire** fait du matériel lamellaire qui était contenu dans les kératinosomes (phospholipides et glycolipides, qui se transforment en céramides, cholestérol et acides gras libres).

5.1.1.4 La couche cornée

Enfin, dans la couche cornée, le kératinocyte (qui prend maintenant le nom de cornéocyte) est complètement aplati, le noyau et les organites cytoplasmiques ont totalement disparu et le cytoplasme est rempli de trousseaux fibrillaires formés à partir des filaments de kératine et des grains de kératohyaline. Les membranes plasmiques sont devenues très denses et épaisses et les desmosomes (qui prennent alors le nom de **cornéodesmosomes**) sont profondément modifiés, avec une ligne dense extra-cellulaire très épaisse ; en superficie de la couche cornée, les cornéocytes, se détachent de l'épiderme (desquamation) après la lyse du ciment intercellulaire et des cornéodesmosomes (principalement sous l'action d'une enzyme sécrétée par les kératinosomes, la stéroïde-sulfatase).

5.1.2 Les mélanocytes

Dans l'épiderme, les mélanocytes sont situés principalement dans la couche basale. Ils ont un aspect étoilé et leurs prolongements cytoplasmiques s'insinuent entre les kératinocytes. Ils sont dépourvus de systèmes de jonction inter-cellulaire avec les cellules voisines. En microscopie optique, les mélanocytes ne sont identifiables qu'avec des colorations argentiques ou par des techniques immunocytochimiques (HMB 45, anticorps anti-protéine S100, par exemple).

La mélanine est le pigment produit par les mélanocytes au niveau d'organites cytoplasmiques, les mélanosomes, ovoïdes mesurant 0,2 à 0,6 μm . Les mélanosomes résultent de la fusion entre des vésicules, contenant de la tyrosinase, de la dopachrome tautomérase (ou TRP2) et de la DHICA oxydase, dérivées de l'appareil de Golgi et des vésicules contenant les composants structurels des mélanosomes produites par le réticulum endoplasmique granulaire. Ces organites contiennent un matériel fibrillaire ou lamellaire présentant une périodicité caractéristique. Quatre stades de différenciation sont classiquement décrits pour les mélanosomes. Les stades I et II correspondent à des organites non mélanisés (parfois appelés prémélanosomes). Les mélanosomes de stade I ont un contenu dont la structure filamentaire est encore assez mal définie. Au contraire, les mélanosomes de stade II se remplissent d'une structure interne filamenteuse. La mélanine commence à s'accumuler dans les mélanosomes de type III. Dans les mélanosomes de type IV, l'accumulation de pigments est telle que la structure interne n'y est plus visible. Les mélanosomes sont des vésicules apparentées aux lysosomes.

La biochimie de la synthèse de la mélanine n'est pas encore parfaitement connue. On décrit deux types de pigments mélaniques : l'eumélanine qui est noir-marron et la phémélanine qui est jaune orangée. Ces pigments sont produits à partir de la L-tyrosine qui est hydroxylée en L-Dopa par la tyrosinase. La L-Dopa est oxydée en dopaquinone par cette même enzyme. La dopaquinone réagit avec la cystéine entrant dans la voie de synthèse de la phémélanine. Si la quantité de cystéine est faible dans la cellule, la dopaquinone s'oxyde spontanément en dopachrome et suit la voie de la synthèse de l'eumélanine. La tyrosinase est l'enzyme clé de la synthèse de la mélanine.

La synthèse de la mélanine est soumise à des régulations complexes, en particulier par des hormones et des cytokines (alpha-MSH, FGF basique, HGF, insuline) ainsi que par certaines prostaglandines.

Les mélanocytes synthétisent de nombreuses cytokines (IL1alpha, IL1-bêta, IL3, IL6, TNF-alpha, GM-CSF) ; en période néo-natale, ils synthétisent également des **leucotriènes** dont l'action n'est pas connue.

Les mécanismes intimes du transfert des mélanosomes des mélanocytes aux kératinocytes sont incomplètement compris.

La mélanine est, en grande partie, responsable de la couleur de la peau et des phanères.

Le nombre de mélanocytes varie selon la localisation des régions cutanées chez un même individu. Ainsi, leur densité est de 2000/mm² pour la peau de la face et de 1000/mm² pour celle du corps. Par contre, leur nombre est sensiblement identique dans toutes les populations humaines (cauciennes, négroïdes et mongoloïdes), la différence de couleur s'expliquant par la qualité et la quantité de pigments que ces cellules produisent. Chez les populations noires, les mélanosomes produits sont plus larges, leur contenu mélanique plus dense, ils restent isolés pendant tout le cycle de leur maturation. Au contraire, chez les populations blanches, les mélanosomes, dont les caractères s'opposent à ceux des précédents, sont associés dans des vésicules limitées par une membrane. Ainsi, chaque mélanocyte contient 5 fois plus de mélanosomes chez un sujet asiatique que chez un individu de race blanche et 8 à 10 fois plus de mélanosomes chez un sujet noir que chez un blanc.

L'exposition solaire entraîne une stimulation de la mélanogénèse et une augmentation du nombre des mélanocytes soit par différenciation de mélanoblastes quiescents, soit par division cellulaire de la cellule mature. Les mécanismes d'action des rayonnements ultra-violet (UV) ne sont pas exactement connus.

5.1.3 Les cellules de Langerhans

Les cellules de Langerhans font partie du groupe des cellules dendritiques. Elles dérivent des cellules souches hématopoïétiques situées dans la moelle osseuse et sont présentes dans tous les épithéliums pavimenteux stratifiés des mammifères. Elles sont en particulier dispersées entre les kératinocytes de la couche à épines de l'épiderme, la E-cadhérine jouant un rôle probablement important dans leur adhérence aux kératinocytes. La microscopie électronique permet de distinguer les cellules de Langerhans des mélanocytes, en mettant en évidence dans leur cytoplasme d'une part, l'absence de prémélanosomes et de mélanosomes et d'autre part, la présence de petits organites discoïdes pathognomoniques (granules de Birbeck). Les cellules de Langerhans initient et propagent les réponses immunes dirigées contre les antigènes appliqués sur la peau. Elles sont capables d'ingérer des particules étrangères, y compris des micro-organismes. Après avoir capté l'antigène, les cellules de Langerhans activées quittent l'épiderme et gagnent les ganglions lymphatiques satellites où elles présentent les déterminants antigéniques aux lymphocytes T. Le GM-CSF induit la prolifération et la différenciation des précurseurs des cellules de Langerhans, ainsi que leur activation. Plusieurs marqueurs immunocytochimiques permettent de les identifier (CD1a par exemple).

5.1.4 Les cellules de Merkel

Situées, de façon dispersée, dans la couche germinative, entre les kératinocytes basaux, au contact d'une terminaison nerveuse libre, les cellules de Merkel sont caractérisées en microscopie électronique par la présence dans leur cytoplasme de très nombreuses vésicules à centre dense entouré d'un halo clair. Les cellules de Merkel sont des cellules neuro-endocrines qui expriment des marqueurs neuronaux (chromogranine, synaptophysine, nombreux neuropeptides) et des marqueurs épithéliaux (nombreuses kératines, notamment la K20, qui, au niveau de la peau et de ses annexes, serait spécifique des cellules de Merkel). Les cellules de Merkel sont des mécanorécepteurs qui auraient également des fonctions inductives et trophiques sur les terminaisons nerveuses de l'épiderme et sur les annexes cutanées.

5.2 Le derme

Le derme est un tissu conjonctif habituellement lâche en périphérie et plus dense (fibreux) en profondeur. Il contient de nombreux vaisseaux sanguins et lymphatiques, des nerfs et des terminaisons nerveuses sensibles libres et corpusculaires, ainsi que diverses annexes cutanées dérivées de l'épi-

derme et plongeant dans le derme.

5.3 L'hypoderme

Continuant le derme vers la profondeur, l'hypoderme est un tissu conjonctif lâche richement vascularisé qui, selon les conditions de nutrition et les régions de la peau, contient plus ou moins de tissu adipeux.

5.4 Les annexes cutanées

5.4.1 Les glandes sudoripares

Ce sont des glandes exocrines, tubuleuses simples pelotonnées, sécrétant la sueur. Leur portion sécrétrice (épithélium cubique simple) entourée de cellules myo-épithéliales, siège dans le derme profond. Leur canal excréteur (épithélium cubique bistratifié) gagne la surface de l'épiderme par un trajet hélicoïdal. L'innervation des glandes sudoripares est sympathique, segmentaire.

5.4.2 Les follicules pilo-sébacés

5.4.2.1 Les poils

Les poils proviennent d'une invagination tubulaire de l'épiderme qui s'enfonce dans le derme. Cette invagination épidermique, constituant la gaine épithéliale du poil, se renfle à son extrémité profonde et constitue là un amas de cellules matricielles coiffant une papille de tissu conjonctif très vascularisé dépendant du derme. Ces cellules matricielles prolifèrent et donnent naissance à des cellules épithéliales qui se kératinisent et dont la progression se fait vers la surface cutanée ; ainsi, la tige du poil se constitue dans l'axe de la gaine épithéliale ; la quantité et la qualité du pigment contenu dans ses cellules rendent compte de la couleur du poil. La gaine épithéliale est entourée par le « sac fibreux du poil », gaine conjonctive formée par le derme et renfermant des vaisseaux et des terminaisons nerveuses sensibles. Selon leur localisation, certains poils portent des noms différents : cheveux, barbe, moustache, sourcils, cils.

La coloration des poils et des cheveux est due à l'incorporation de mélanosomes aux cellules épithéliales destinées à former la kératine des phanères. Elle s'explique à la fois par la quantité de mélanosomes présents et par la qualité du pigment (eumélanine noire ou phémélanine jaune orangée).

En fait, il n'existe que trois couleurs des cheveux : noire, marron et jaune. Poils et cheveux sont des formations complexes composées par une partie visible à la surface du tégument: la tige. Celle-ci s'invagine dans le derme au niveau de la racine logée à l'intérieur du follicule pileux (épiderme invaginé). La base du follicule est renflée et forme le bulbe pileux dont la base constitue la papille dermique. Les mélanocytes responsables de la coloration des poils sont situés dans la partie profonde du follicule pileux. On a montré qu'il existe un polymorphisme du récepteur de l'alpha-MSH. Chez les individus roux, le récepteur est tel que sous l'action de l'hormone il ne permet pas la synthèse d'eumélanine mais de phémélanine. Or, cette dernière ne résiste pas aux rayons ultraviolets (et de ce fait n'est pas un bon photoprotecteur). Sous leur action, elle se détruit et donne naissance à des radicaux libres qui vont produire des lésions cellulaires (expliquant la fréquence de survenue de cancers cutanés chez de tels individus surtout s'ils sont exposés de façon chronique au soleil).

Au cours du vieillissement physiologique, les poils et les cheveux ont tendance à blanchir. Il n'y a pas d'explication univoque pour rendre compte de ce phénomène. Plusieurs hypothèses ont été proposées : (1) une diminution du nombre des récepteurs de l'alpha-MSH pourrait rendre les poils moins sensibles à la stimulation de la mélanogénèse, (2) une destruction des mélanocytes par un virus ou (3) une susceptibilité génétique (par exemple : le produit du gène bcl-2 est indispensable pour la survie des mélanocytes).

5.4.2.2 Les glandes sébacées

Les glandes sébacées, exocrines, alvéolaires simples, holocrines et sécrétant un produit lipidique, le sébum, sont annexées aux poils. Leur portion sécrétrice est formée d'un ou de plusieurs alvéoles dilatés en sacs dont la paroi est faite d'une couche de cellules cubiques. En dedans, se trouvent des cellules polyédriques, plus volumineuses, progressivement chargées de gouttelettes lipidiques et dont le noyau se pycnose et finit par disparaître. La cellule est entièrement éliminée avec son contenu. Le canal excréteur, unique et très court, débouche au niveau de la gaine épithéliale du poil.

5.4.2.3 Le muscle arrecteur du poil

Le muscle arrecteur du poil est un petit muscle lisse à innervation sympathique segmentaire dont la contraction (sous l'effet du froid, de la peur, etc.) déclenche le redressement du poil (« chair de poule »).

5.4.3 Les ongles

Faits de cellules épithéliales kératinisées, tassées les unes contre les autres et issues par prolifération tangentielle de la matrice unguéale, les ongles ont une croissance ininterrompue du fait de l'absence de desquamation.

5.4.4 Peau « épaisse » et peau « fine »

5.4.4.1 Toute la peau, à l'exception de celle de la face palmaire des mains et des doigts et de la face plantaire des pieds et des orteils, est dite « peau fine »

C'est en raison de la faible épaisseur de l'épiderme (l'épaisseur du derme et de l'hypoderme peut, par contre, être plus ou moins grande). Les glandes sudoripares s'y trouvent en nombre faible ou modéré. Elle contient des follicules pilo-sébacés (en plus ou moins grand nombre selon les régions). Sa surface ne présente ni crêtes ni sillons, mais un simple quadrillage de lignes reliant les orifices légèrement déprimés des follicules pilo-sébacés. Certaines régions de la peau dite « fine » se singularisent soit par la densité et/ou le calibre et la longueur des poils (cuir chevelu, sourcils, moustache, barbe, régions génitales externes, etc.), soit par la présence de glandes sébacées non annexées à des poils ainsi que par l'absence de glandes sudoripares (lèvres, gland, face interne du prépuce, petites lèvres, etc.), soit par la présence de glandes sudoripares « apocrines ». Ces dernières diffèrent des glandes sudoripares habituelles (dites « eccrines ») par leur répartition topographique limitée à certaines régions du corps (creux axillaire, pubis, pourtour de l'anus, aréole et mamelon, prépuce et scrotum, petites lèvres, etc.), par la nature de leur produit de sécrétion (plus épais, plus odorant et plus riche en lipides et en pigments que la sueur banale), ainsi que par leur fonctionnement lié aux étapes de la vie génitale. Les glandes cérumineuses du conduit auditif externe représentent une variété particulière de glandes sudoripares apocrines.

5.4.4.2 La peau dite « épaisse » est celle de la face palmaire des mains et des doigts et de la face plantaire des pieds et des orteils

Elle s'oppose point par point aux caractéristiques de la peau dite fine. L'épaisseur de l'épiderme est considérable. Les glandes sudoripares y sont très abondantes. Il ne s'y trouve aucun follicule pilo-sébacé. Enfin, sa surface est le siège de crêtes et de sillons visibles à l'œil nu (empreintes digitales ou « dermatoglyphes ») et déterminés par des élevures du derme (papilles dermiques) soulevant l'épiderme en crêtes séparées par des sillons. Les orifices des canaux des glandes sudoripares débouchent au sommet de ces crêtes. Les dessins formés par ces crêtes et sillons sont caractéristiques de chaque individu et immuables (d'où leur utilisation à des fins d'identité judiciaire). Rappelons aussi que cette peau épaisse contient dans son derme et son hypoderme de nombreuses anastomoses artério-veineuses.

5.5 La sensibilité cutanée

Les informations tactiles sont reçues par la peau au niveau des nombreuses structures intervenant dans cette modalité sensorielle. Le tact est un sens très complexe du point de vue neurophysiologique. En effet, les informations perçues au niveau cutané sont multiples : tact fin (sensibilité épi-

critique), tact grossier (sensibilité protopathique), sensibilité thermique, sensibilité douloureuse (nociception). On distingue cinq types de structures histologiques assurant la sensibilité cutanée.

Des terminaisons nerveuses libres,

amyéliniques, superficielles, pénètrent à l'intérieur de l'épiderme. Les autres fibres nerveuses sont associées à des récepteurs cutanés (ou corpuscules sensoriels) dont il existe plusieurs formes.

Les corpuscules de Meissner

sont situés dans les papilles du derme de la peau glabre (ou peau épaisse). La fibre nerveuse myélinisée est entourée de cellules de Schwann disposées en pile d'assiette.

Les corpuscules de Pacini

sont volumineux, situés dans l'hypoderme. Ils sont encapsulés dans une tunique conjonctive d'origine péri neurale. La fibre nerveuse myélinisée est située au centre de lamelles cellulaires concentriques faites de cellules de Schwann.

Les corpuscules de Merkel

sont formés par l'association d'une cellule de Merkel et d'une terminaison nerveuse libre. Les corpuscules de Merkel sont particulièrement nombreux au niveau des disques de Pincus, petites élevures épidermiques visibles à la loupe, notamment au niveau des lèvres et de la pulpe des doigts.

Les corpuscules de Ruffini

sont situés dans le derme. La fibre nerveuse est entourée de fibres collagènes, puis d'une enveloppe conjonctive en continuité avec le périnèvre. Les trois derniers types de corpuscules sont présents aussi bien dans la peau fine que dans la peau épaisse.

Les fibres nerveuses sensitives ou motrices sont classées selon leur calibre. Celui-ci est directement relié à la vitesse de conduction des fibres.

Les informations tactiles sont recueillies par des mécanorécepteurs dont il existe deux types fonctionnels : **les mécanorécepteurs à adaptation lente** (corpuscules de Meissner et de Pacini) qui répondent de façon continue tant que persiste la stimulation et **les mécanorécepteurs à adaptation rapide** (corpuscules de Merkel et de Ruffini) qui ne répondent qu'au début (et peut-être à la fin) de la stimulation. Les mécanismes moléculaires rendant compte de la sensibilité mécanique sont encore inconnus, mais il est clair que la structure réceptrice est la fibre nerveuse quel que soit le type morphologique de récepteur ; le reste du corpuscule constitue un système d'amplification du signal.

Les informations douloureuses cutanées sont reçues par des récepteurs appelés nociceptifs qui correspondent morphologiquement à des terminaisons nerveuses libres de fibres de petit calibre. Il existe au moins trois types de récepteurs nociceptifs : les uns répondent à des étirements d'intensité importante produits par des objets pointus, d'autres à des températures supérieures à 45°C, d'autres enfin à tous les types de stimulus douloureux (mécanique, chimique et thermique).

Le chaud et le froid sont perçus par des récepteurs différents correspondent à des terminaisons nerveuses libres. La réponse physiologique optimale des récepteurs au froid se situe pour des températures de 30 à 10°C. Les récepteurs au chaud fonctionnent pour des températures inférieures à 45°C. Au-delà, la sensation thermique est véhiculée par la seule nociception.

5.6 Réparation d'une plaie cutanée

Lorsqu'elles ne sont ni trop profondes, ni trop étendues, la plupart des plaies ou brûlures cutanées cicatrisent rapidement en une semaine ou deux. On distingue 4 phases successives : 1) la formation du caillot, 2) la réaction inflammatoire, 3) la phase proliférative, 4) la phase de remodelage (formation du caillot et réaction inflammatoire constituent la « phase préparatoire »).

5.6.1 La formation du caillot

La plupart des blessures cutanées comportent des effractions vasculaires qui entraînent l'irruption de sang en dehors des vaisseaux (**hémorragie**). Après l'aggrégation et la dégranulation plaquettaire, la coagulation du sang (activation de la thrombine qui transforme le fibrinogène en fibrine) conduit en quelques minutes à la formation d'un **caillot fibrino-plaquettaire**, principalement fait de plaquettes incluses dans un réseau de fibres de fibrine entrecroisées avec de la fibronectine plasmatique et des quantités plus réduites de vitronectine, de thrombospondine et d'autres protéines.

Le rôle du caillot est triple :

- **Assurer la protection des tissus mis à nu** par la lésion.
- **Constituer une « matrice extra-cellulaire provisoire » permettant la migration** des cellules endothéliales mobilisées, des cellules inflammatoires et des fibroblastes qui peuvent ainsi accéder au théâtre des opérations. Dès ce stade, du hyaluronan apparaît en quantité à l'endroit du foyer lésionnel et interagit avec la fibrine pour constituer la matrice provisoire accueillante aux cellules et aux vaisseaux qui vont constituer le tissu de granulation.
- **Servir de réservoir de cytokines et de facteurs de croissance libérés par la dégranulation des plaquettes activées.** Ce cocktail cytokinique précoce assure le recrutement sur le site lésé des cellules inflammatoires circulantes, initie les mouvements tissulaires de réépithélialisation et de contraction du tissu conjonctif et stimule la réponse angiogénique.

5.6.2 La réaction inflammatoire (J₀ à J₃)

Le recrutement de cellules inflammatoires (granulocytes, macrophages, lymphocytes) sur le site de la lésion commence très tôt, grâce à une grande variété de signaux chimiotactiques. Ces cellules sont recrutées dans le courant sanguin en réponse à des changements moléculaires à la surface des cellules endothéliales des capillaires de la région lésée. Initialement, l'expression de **sélectines** permet l'**adhésion** des leucocytes à la paroi des vaisseaux, puis des **β2-intégrines** permettent la **transmigration** (ou diapédèse) par laquelle les leucocytes activés passent entre les cellules endothéliales pour gagner l'espace extra-vasculaire. **Les cytokines pro-inflammatoires, principalement Il-1 et TNF-α**, elles-mêmes induisant la production d'Il-6 et d'Il-8, régulent ces phénomènes d'adhésion et de transmigration des leucocytes.

- **Les granulocytes neutrophiles** arrivent dans les minutes qui suivent la lésion. Ils servent 1) à commencer l'élimination des bactéries qui contaminent la plaie, et 2) à larguer sur place des

cytokines pro-inflammatoires qui constitueront les signaux les plus précoces pour activer les fibroblastes locaux et les kératinocytes.

- Sauf en cas d'infection patente, l'infiltration par les neutrophiles cesse après quelques jours, alors que **les macrophages** issus des monocytes sanguins continuent à s'accumuler sur le lieu de la plaie. Le rôle des macrophages est 1) de phagocyter les organismes pathogènes qui restent, les débris de MEC et de cellules ainsi que les neutrophiles encore présents, 2) de larguer sur place une batterie de cytokines et de facteurs de croissance qui amplifieront les signaux précédemment envoyés par la dégranulation des plaquettes et par les neutrophiles.

5.6.3 La phase proliférative (ou phase productive) (J₃ à J₁₂)

5.6.3.1 Le tissu de granulation (« bourgeon charnu »)

- **Le caillot se rétracte et le tissu conjonctif sous-jacent prend le nom de tissu de granulation** à cause des granulations roses qui apparaissent à la surface du nouveau derme et qui correspondent aux nombreux capillaires qui l'envahissent. Cette néovascularisation est due à l'**angiogénèse** (définie comme la pousse de nouveaux capillaires à partir de vaisseaux pré-existants). **Elle est déclenchée et entretenue principalement par VEGF et bFGF** sécrétés par les cellules endothéliales lésées et les macrophages. Outre les vaisseaux sanguins, le tissu de granulation contient principalement des macrophages et des fibroblastes qui sécrètent les constituants de la MEC et en particulier du collagène.
- **Ce tissu de granulation est contractile.** La réépithélialisation d'une plaie est rendue plus facile par le tissu conjonctif contractile sous-jacent, qui rétrécit en volume pour permettre le rapprochement des deux berges de la plaie. En réponse précoce au traumatisme, les fibroblastes résidents du derme commencent à proliférer dans le voisinage de la plaie 3 à 4 jours après le traumatisme et à migrer dans la matrice provisoire du caillot fibrino-cruorique où ils déposent les constituants d'une MEC riche en collagène. La fibronectine semble être un excellent substratum pour permettre la migration des cellules.
Environ une semaine après la lésion, le caillot sanguin a été complètement colonisé et remplacé par des fibroblastes activés stimulés par TGF-β1 et d'autres facteurs de croissance, pour synthétiser et remodeler une nouvelle MEC riche en collagène. A ce stade, **de nombreux fibroblastes se transforment en myofibroblastes**, qui ressemblent étroitement à des cellules musculaires lisses (tant morphologiquement en microscopie électronique et en immunocytochimie car ils expriment l'alpha-actine musculaire lisse, que fonctionnellement dans leur capacité à générer de puissantes forces de contraction). Cette transformation des fibroblastes en myofibroblastes est déclenchée par des facteurs de croissance, en particulier le **TGF-β1**, ainsi que par des facteurs mécaniques relatifs aux forces de résistance à la contraction.
- Lorsque, à la suite de signaux « stop », la contraction de la plaie a cessé, un certain nombre de fibroblastes (probablement les myofibroblastes) sont l'objet d'une mort cellulaire programmée.

5.6.3.2 La réépithélialisation

L'épiderme est capable de cicatriser même après des lésions étendues comme certaines brûlures. Les cellules souches cutanées (environ 10 % des kératinocytes de la couche basale de l'épiderme) environnant la zone lésée **migrent et prolifèrent** pour compenser la perte cellulaire et recouvrir la zone mise à nu. Ce phénomène se déroule selon différents stades : détachement des cellules de la MB ; hypertrophie des cellules ; migration le long de la MB jusqu'au contact des cellules provenant de la berge opposée (inhibition de contact) ; division des cellules ayant migré pour former les différentes couches de l'épiderme.

La migration

Pour migrer, les cellules doivent acquérir une asymétrie spatiale leur permettant de retourner les forces générées à l'intérieur de la cellule vers une translocation marquée du corps cellulaire. L'une des manifestations de cette asymétrie est la morphologie polarisée, c'est à dire **une distinction claire entre l'avant et l'arrière de la cellule**.

- **Les protrusions membranaires.** Les **lamellipodes** sont des protrusions cytoplasmiques aplaties et larges alors que les **filopodes** sont fins et cylindriques. Ces structures, dépourvues d'organites cytoplasmiques, contiennent en abondance des protéines du type de l'actine et des protéines associées à l'actine. L'extension des lamellipodes et des filopodes en réponse à des stimuli migratoires est quasi universellement couplée à la **polymérisation locale d'actine**. La régulation des sites de nucléation de l'actine est probablement le fait de la famille des gelsolines. Dans les filopodes, les filaments d'actine sont groupés en faisceaux, tandis que dans le lamellipode, ils sont entrecroisés en réseau. Les protéines de liaison aux filaments d'actine comprennent entre autres des protéines de la famille de la fimbrine/alpha-actinine/filamine, de la villine, de la scruine, et de la fascine.
- **La formation et la stabilisation de points d'adhérence cellule-MEC sont essentiellement le fait d'intégrines** (récepteurs entre autres de la fibronectine). Ces molécules d'adhérence intramembranaires forment des **contacts focaux** et se lient avec les filaments d'actine du cytosquelette par l'intermédiaire de plusieurs protéines (alpha-actinine, taline, vinculine, zyxine, tensine et/ou paxilline ainsi que de nombreuses protéine kinases ou FAK - Focal Adhesion Kinases -). La migration des cellules nécessite la **succession alternée d'établissement et de rupture de ces contacts focaux** d'adhérence entre cellules et MEC. Souvent, paradoxalement, on n'observe pas de contacts focaux sur les cellules hautement mobiles, probablement parce que ces contacts focaux y sont plus éphémères, plus petits ou disposés de façon moins apparente. Les signaux qui régulent l'assemblage et le désassemblage des contacts focaux sont multiples et variés et proviennent des ligands se liant aux intégrines ainsi que de voies de signalisation intracellulaires ; plusieurs membres de la sous-famille rho de la famille ras des protéines se liant à GTP jouent un rôle dans ces régulations ; de nombreuses cytokines et facteurs de croissance interviennent également.
- **Les forces contractiles et la traction.** Deux types distincts de forces doivent être générés indépendamment par une cellule qui se déplace. Les deux font intervenir les filaments d'actine, mais seule la deuxième fait intervenir la myosine II.
 - **Une force de protrusion est nécessaire pour l'extension des lamellipodes ou**

des filopodes. Cette force, indépendante de la myosine, est fournie par la **polymérisation et l'organisation structurale des filaments d'actine**. Les nouveaux polymères d'actine peuvent être formés de 2 façons : soit par élongation des filaments existants soit par nucléation de nouveaux filaments suivie par l'élongation. On appelle souvent « fibres de stress » les faisceaux de filaments d'actine qui se trouvent dans le corps cellulaire des cellules mobiles. Il est préférable de réserver cette expression aux faisceaux filamentaires organisés dans lesquels des faisceaux de courts filaments d'actine de polarité alternée sont entremêlés avec des filaments bipolaire de myosine II.

- **La deuxième force est une force contractile, nécessaire pour faire mouvoir le corps cellulaire vers l'avant.** Cette force est dépendante des interactions motrices entre l'actine et la myosine. La résistance que les forces de contraction doivent surmonter pour accomplir la translocation du corps cellulaire est essentiellement due aux interactions adhérentes. De la **contraction du complexe actine-myosine II** résulte une traction sur les filaments d'actine connectés aux intégrines, récepteurs d'adhérence aux différents ligands de la MEC (dont la fibronectine). L'application de cette force dissocie le **lien d'adhérence cellule-MEC**, soit au niveau de la liaison récepteur-ligand extracellulaire, soit au niveau de la liaison récepteur-cytosquelette, selon que telle connexion est plus ou moins labile que l'autre. La stimulation déclenchant l'interaction actine - myosine II est liée à la concentration de calcium intracellulaire. La rapidité de la migration est dépendante de l'efficacité des mécanismes de dissociation des points d'adhérence cellule-MEC à l'arrière de la cellule.

Pour se frayer un chemin dans le caillot fibrino-plaquettaire, les cellules souches qui migrent depuis les bords de la plaie synthétisent des **enzymes protéolytiques** (activateurs du plasminogène de type tissulaire et de type urokinase, métallo-protéinases matricielles). **La dégradation contrôlée de la MEC est indispensable pour permettre la migration des cellules** (cellules sanguines, fibroblastes, cellules endothéliales vasculaires, cellules épithéliales) et le **remodelage des tissus** au cours de la cicatrisation. Elle a par ailleurs un **rôle fondamental dans la libération des nombreuses cytokines/facteurs de croissance qui lui sont liées** (à l'héparine ou à l'héparan-sulfate, pour la plupart d'entre eux).

Les enzymes protéolytiques qui interviennent dans la dégradation des constituants de la MEC sont des protéases extra-cellulaires de deux types : les métalloprotéinases (ou métalloprotéases) et les sérine protéinases. Elles sont sécrétées par des cellules mésenchymateuses (fibroblastes, chondrocytes, etc) et par certaines cellules épithéliales (kératinocytes, cellules de l'épithélium respiratoire, etc). L'action de ces protéases est également régulée par des inhibiteurs.

- **Les métalloprotéinases matricielles** (MMP ou matrixines) constituent une famille d'enzymes (zinc metalloenzymes) qui dégradent les composants de la MEC (MEC interstitielle et MB). La synthèse de la plupart des MMP est négligeable dans le tissu conjonctif normal. En revanche, on en trouve des quantités importantes dans la MEC au cours des lésions, de l'inflammation ou des diffusions métastatiques de cellules cancéreuses. Chaque MMP est sécrétée sous la forme d'une enzyme inactive qui peut être activée in vitro par de nombreuses protéases naturelles (y compris MMP-3 et MMP-9).

On distingue 3 sous-familles principales de MMP, en particulier :

- **Les collagénases de type I** (collagénases interstitielles = MMP-1, neutrophil collagenase and collagenase-3) dégradent les collagènes interstitiels (collagènes I, II, III, VII et X).
- **Les gélatinases A (=MMP-2) et B (=MMP-9)** dégradent le collagène IV des MB et les gélatines.
- **Les stromélysines (= MMP-3)** sont de 4 types : stromélysine-1, stromélysine-2, stromélysine-3, matrilysine. Les stromélysine-1 et -2 dégradent la fibronectine, la laminine et les protéoglycanes. La stromélysine-3 a été impliquée dans l'invasivité du cancer du sein, mais sa capacité de destruction de la MEC est assez limitée. La matrilysine dégrade les glycoprotéines et les protéoglycanes ; elle est principalement produite par les cellules épithéliales alors que toutes les autres stromélysines sont spécifiquement produites par les cellules du stroma.

L'isolement récent de plusieurs nouveaux membres de la famille des MMP suggère que cette classification utile, mais sans doute trop simpliste, devra être révisée.

- **Les sérine protéinases** sont essentiellement représentées par l'**activateur du plasminogène de type urokinase** (Urokinase-type Plasminogen Activator ou U-PA). Cet enzyme agit comme déclencheur spécifique d'une cascade protéolytique en transformant le **plasminogène** inactif en **plasmine**, protéase active. La plasmine clive un grand nombre de protéines, en particulier la fibrine, la fibronectine, la laminine. Les souris déficientes en urokinase développent des ulcérations cutanées qui ne cicatrisent pas. Les souris déficientes en plasminogène ne cicatrisent pas leurs blessures cutanées.

Lorsque la plaie a été recouverte par une monocouche de kératinocytes, la migration s'arrête et la **prolifération cellulaire par mitoses** reconstitue l'épithélium stratifié. Le devenir des cellules souches semble déterminé par de nombreux facteurs, tels que le contact avec des molécules de la MB ou du tissu conjonctif. Ainsi, la perte de contact favoriserait la voie de la différenciation, alors que son maintien préserverait le caractère de cellule souche. Les mécanismes d'activation des différentes voies de migration des cellules restent largement inconnus. Parmi les nombreux facteurs de croissance impliqués, l'**EGF** présent dans les tissus lésés semble favoriser la prolifération des cellules épithéliales et des fibroblastes. La famille des EGF comprend l'EGF lui-même, le TGF- α et l'HB-EGF (Heparin binding-EGF) ; ces 3 molécules servant de ligands au récepteur de l'EGF. La **thrombospondine 1** (TSP1), glycoprotéine de la MEC, interviendrait également dans la réparation cutanée. Elle peut être produite par de nombreuses cellules dont les kératinocytes, les fibroblastes, les cellules endothéliales ou les macrophages. Les ARNm spécifiques de cette protéine apparaissent très précocement dans les tissus lésés, produits par les macrophages de l'infiltrat inflammatoire, alors qu'ils ne sont pas détectés dans les tissus normaux. La TSP1 semble être un élément important de la qualité de la réparation tissulaire au niveau cutané.

Les cytokines/facteurs de croissance jouent un rôle majeur dans la phase préparatoire de la réparation tissulaire et dans la migration et la prolifération cellulaires. Les cytokines pro-inflammatoires (IL1, TNF-alpha, IL-6) sont libérées dans la MEC provisoire du caillot fibrino-cruorique par les plaquettes puis par les granulocytes et les macrophages ayant transmigré. Les facteurs de croissance activent leurs cellules cibles et déclenchent leur **migration** (motogènes) et/ou leur **prolifération** (mitogènes), modulant ainsi l'épithélialisation, l'angiogénèse et le métabolisme des molécules de la MEC. Ils contrôlent les processus de réparation par **voie paracrine, autocrine et**

endocrine.

5.6.4 La phase de remodelage

Elle est le fait d'un **équilibre entre dégradation et élaboration de la MEC**. Elle dure plusieurs mois après la lésion et aboutit à la formation de la cicatrice. On peut rencontrer des anomalies plus ou moins gênantes : cicatrices rétractiles (cicatrices-bridées ; rétractions cicatricielles après brûlures), cicatrices hypertrophiques et chéloïdes.

5.6.5 Pigmentation et sensibilité des cicatrices cutanées

5.6.5.1 Mélanocytes

Au cours de la réparation d'une plaie cutanée, les mélanocytes, comme les kératinocytes, présentent d'abord une phase de **migration** puis une phase de **prolifération** mitotique. On observe toutefois des cicatrices pigmentées ou dépigmentées.

5.6.5.2 Terminaisons nerveuses sensibles

Quand un greffon de peau est transplanté, il est complètement séparé de son innervation et n'a donc plus aucune sensibilité. Lorsque la greffe a cicatrisé, le réapparition de la sensibilité (tactile, thermique et douloureuse) détermine dans une large mesure l'usage qui pourra être fait de la greffe. Le degré et la vitesse de récupération de la sensibilité au niveau du greffon, dépend de son épaisseur (la récupération est meilleure et plus rapide dans les lambeaux cutanés que dans les greffes de peau mince). Si la récupération de l'innervation est complète, le greffon acquiert une sensibilité du type de celle du site receveur.

5.7 Pousse et repousse des poils et des ongles

5.7.1 La pousse et repousse physiologiques des poils

Les poils rasés repoussent. L'épilation, pour être efficace, doit détruire le bulbe du poil. Les follicules morts ne se renouvellent pas ; de ce fait, la densité pileaire diminue avec l'âge, sur l'ensemble des téguments.

Au cours du cycle pileaire, chaque poil passe par 3 phases successives.

5.7.1.1 La phase de croissance (ou anagène)

La phase de croissance, au cours de laquelle le poil croît de façon continue, est caractérisée par une intense activité mitotique dans le bulbe bien vascularisé. La vitesse de croissance pileuse est d'environ 0,25 à 0,50 mm/jour ; elle varie en fonction de nombreux facteurs, mais est peu différente d'une région du corps à l'autre. En revanche, la durée de la phase de croissance est très variable selon la région du corps ; c'est elle qui détermine la longueur moyenne des poils dans une zone déterminée : au niveau du cuir chevelu, elle atteint 4 à 8 ans, ce qui explique que les cheveux non coupés dépassent rarement une longueur de 100 cm ; en dehors du scalp, elle est beaucoup plus courte (toujours inférieure ou égale à 6 mois).

5.7.1.2 La phase de transition (ou catagène)

La phase de transition dure environ 2 semaines. Les mitoses s'arrêtent brutalement et les follicules involuent progressivement.

5.7.1.3 La phase de repos (ou télogène)

La phase de repos dure environ 3 mois. Le poil mort, maintenu par son extrémité inférieure élargie en club de golf, reste en place ; il ne tombera que délogé par la repousse d'un nouveau poil lors de la reviviscence du follicule au début du cycle suivant.

5.7.2 La régénération des poils et des glandes sudoripares, après une lésion cutanée

Chez l'adulte, si une plaie cutanée dépasse en profondeur dans le derme le niveau des bulbes pileux et qu'il ne subsiste donc aucun follicule pileux, la réparation de l'épiderme n'engendrera la régénération d'aucun poil ; il en va de même pour les glandes sudoripares perdues au niveau de la lésion.

5.7.3 La pousse et repousse physiologiques des ongles

Les ongles ont une croissance ininterrompue du fait de l'absence de desquamation. Ils poussent d'environ $1/10^{\text{e}}$ de mm par jour et mettent environ 6 mois à se renouveler. Un ongle arraché repousse si la matrice unguéale n'a pas été détruite.

Chapitre 6

Le sein

Auteurs : J.M. André et J. Poirier

6.1 Organisation histologique

Le sein comporte d'avant en arrière le tégument, le tissu conjonctif sous-cutané, le corps mammaire, renfermant la glande mammaire puis un tissu conjonctif lâche permettant au corps mammaire discoïde de glisser en arrière sur le plan musculaire du grand pectoral.

6.2 Le mamelon et l'aréole

Le tégument mammaire comporte en son centre le mamelon entouré par l'aréole. La peau de l'aréole et du mamelon est fine et possède de longues papilles dermiques. Elle devient pigmentée pendant la grossesse. Le tissu conjonctif sous-cutané sous-jacent contient de nombreuses fibres élastiques et des faisceaux de cellules musculaires lisses circulaires et radiaires dont l'architecture permet l'érection du mamelon. Les glandes de Montgomery (d'un type voisin des glandes sudoripares) siègent dans l'aréole. Le long du bord périphérique de l'aréole existent par ailleurs de grosses glandes sudoripares et des glandes sébacées (qui en général ne sont pas associées à un follicule pileux). L'innervation sensitive de la peau de l'aréole et du mamelon est richement développée (zone érogène). Le mamelon contient les canaux terminaux des lobes mammaires appelés canaux lactifères. Comme la glande mammaire, le mamelon et l'aréole subissent de sensibles variations morphologiques selon les étapes de la vie génitale.

Chez l'embryon, deux *crêtes mammaires* se développent ; elles correspondent à deux épaisissements ectodermiques situés sur la paroi ventrale entre le creux axillaire et la zone inguinale qui régressent après avoir donné naissance à 5 à 7 nodules épithéliaux ; seuls deux nodules persisteront ultérieurement. Dans certains cas, on peut observer des glandes ou plus souvent des mamelons ou ébauches de mamelons surnuméraires, alors placés sur la crête épithéliale.

6.3 Les glandes mammaires

6.3.1 Structure de base

Chacune des deux glandes mammaires est une glande exocrine, tubulo-alvéolaire composée, sécrétant le lait.

6.3.1.1 Lobes et lobules

Son architecture est schématiquement superposable à celle des autres glandes exocrines composées. On y trouve un système ramifié de canaux excréteurs terminés en cul-de-sac par des portions sécrétrices tubulo-alvéolaires. Chaque glande mammaire est constituée de 10 à 20 lobes drainés par des canaux galactophores collecteurs « lactifères » s'ouvrant individuellement à la peau au niveau du mamelon. Chaque lobe est lui-même constitué de lobules, chaque lobule étant constitué de tubulo-alvéoles correspondant à la partie sécrétrice de la glande. Les lobes sont séparés par du tissu conjonctif dense et entourés par du tissu adipeux abondant, de même les lobules sont entourés par du tissu conjonctif dense alors que le tissu conjonctif intralobulaire (tissu conjonctif palléal) est lâche.

6.3.1.2 Canaux galactophores

Les canaux excréteurs (ou canaux galactophores) sont d'abord intralobulaires, puis interlobulaires (épithélium cubique avec présence de cellules myoépithéliales) et enfin interlobaires à épithélium pavimenteux stratifié.

6.3.1.3 Tubulo-alvéoles mammaires

Les tubulo-alvéoles de la glande mammaire au repos sont constituées de cellules disposées sur deux couches : sécrétrices, au contact de la lumière et myoépithéliales, au pourtour.

6.3.2 Au cours des étapes de la vie génitale

6.3.2.1 Avant la puberté

Dans les jours qui suivent la naissance une sécrétion se produit dans les tubulo-alvéoles des lobules avec parfois écoulement aux mamelons (« crise néonatale »). La régression se fait en une à deux semaines.

Pendant l'enfance et jusqu'à la puberté, le système canaliculaire excréteur de la glande mammaire est rudimentaire et les tubulo-alvéoles sont absents.

6.3.2.2 À la puberté

A la puberté, la sécrétion hypothalamique de Gn-RH entraîne la sécrétion par l'adéno-hypophyse de FSH et de LH. Ces dernières déterminent des modifications ovariennes qui seront responsables de celles portant sur les voies génitales (cycle menstruel). Lors des premiers cycles menstruels, sous l'influence de la sécrétion des œstrogènes ovariens, les glandes mammaires se développent : la prolifération canaliculaire s'accompagne d'un important développement du tissu conjonctif interlobaire et interlobulaire ainsi que d'une multiplication des cellules adipeuses.

6.3.2.3 En période d'activité génitale « au repos »

En dehors de la grossesse et de l'allaitement, les glandes mammaires restent « au repos ». Seuls quelques tubulo-alvéoles peuvent se développer au cours de la deuxième partie du cycle sous l'influence de la progestérone. En l'absence de grossesse, ces tubulo-alvéoles involuent.

La glande mammaire humaine normale subit durant le cycle menstruel une séquence bien définie de modifications histologiques tant dans les structures épithéliales que dans le stroma. La matrice extra-cellulaire joue un rôle central en modulant une grande variété d'événements cellulaires, comme la prolifération, la différenciation, l'expression de gènes.

6.3.2.4 Pendant la grossesse

La sécrétion du lait, fonction de la glande mammaire (glande annexe de la peau), est physiologiquement liée à l'allaitement du nouveau-né et du nourrisson par sa mère : elle a pour finalité de nourrir le nouveau-né et d'assurer sa défense immunitaire. En dehors du cas particulier des nourrices, l'allaitement est donc chronologiquement lié au post-partum.

Le développement mammaire et son contrôle

Au cours de la grossesse, les tubulo-alvéoles de la glande mammaire se développent et sécrètent le colostrum (c'est la mammogénèse). Pendant la première moitié de la grossesse, sous l'influence des stéroïdes sexuels et tout particulièrement de la progestérone, les ramifications terminales du système canaliculaire prolifèrent et de très nombreux tubulo-alvéoles glandulaires se développent. Dès les premiers mois de la grossesse, sous l'influence de la sécrétion de prolactine, les cellules glandulaires des tubulo-alvéoles commencent à sécréter un produit riche en protéines et pauvre en lipides : le colostrum.

Le rôle des facteurs de croissance produits localement, agissant de manière auto/paracrine, est particulièrement important dans le contrôle du développement mammaire.

Une modulation de la réceptivité des cellules épithéliales permet également une croissance mammaire tout en freinant l'induction de la sécrétion lactée. Ainsi l'EGF et son homologue le TGF-alpha réduisent le nombre de récepteurs à la prolactine.

Le tissu conjonctif et en particulier sa matrice extra-cellulaire jouent un rôle important.

- Les adipocytes sécrètent des facteurs favorisant la ramification des canaux excréteurs et l'organisation des tubulo-alvéoles ;
- la matrice extra-cellulaire induit l'organisation polarisée des cellules épithéliales

mammaires ;

- la sécrétion d'inhibiteurs des collagénases par les cellules myoépithéliales favorise la stabilisation de la matrice extra-cellulaire. Cette stabilité inhibe la prolifération épithéliale. L'action des œstrogènes favorisant la dégradation de la matrice extra-cellulaire par les protéases, lève donc cette inhibition ce qui permet la multiplication des cellules épithéliales.

6.3.2.5 Lors de l'allaitement

Pendant la grossesse, la sécrétion lactée est inhibée par la progestérone ainsi que par l'EGF et le TGF- β produits localement.

Lactogénèse

La lactogénèse, ou « montée de lait » s'effectue dans les jours qui suivent l'accouchement, grâce à l'accroissement de la sécrétion de prolactine et au renversement de l'équilibre progestérone/prolactine.

On assiste à la transformation des cellules présécrétrices en cellules sécrétrices, sous l'effet principalement de la prolactine.

Jusqu'à l'accouchement, l'action de maturation de la prolactine sur les cellules épithéliales mammaires est inhibée par l'action de l'hormone placentaire lactogène et des stéroïdes sexuels d'origine placentaire. D'autre part, la production de PIF (Prolactine Inhibitor Factor) par l'hypothalamus inhibe également la production de prolactine adéno-hypophysaire. Au moment de l'accouchement, l'action de la prolactine est libérée par arrêt des sécrétions placentaires et inhibition de la synthèse du PIF, inhibition entretenue par la tétée.

Dans les cellules épithéliales tubulo-alvéolaires, sous les effets de la prolactine associée à l'hormone de croissance, à l'insuline, à l'IGF1 et au cortisol, les organites intracellulaires (REG, Golgi, mitochondries) deviennent plus nombreux. Les jonctions à l'apex des cellules épithéliales deviennent serrées et l'augmentation de l'AMP cyclique intracellulaire entraîne une augmentation de la transcription en ARN et la phosphorylation des protéines du lait par activation des protéines kinases. La production lactée de l'ordre de 1 à 2 litres par 24 heures est principalement sous le contrôle de la prolactine hypophysaire, cependant l'insuline est nécessaire à la production de la partie protéique (caséine).

Le lait est composé

- *d'eau et de sels minéraux,*
- *de protéines* dont les caséines, les immunoglobulines, des facteurs antibactériens (lactotransferrine et lysozyme). *Les immunoglobulines* du lait sont principalement des IgA sécrétoires dirigées contre les antigènes bactériens ou viraux d'origine intestinale. Les lymphocytes spécifiques de ces antigènes, à l'origine des plasmocytes sécrétant les IgA, proviennent du tissu lymphoïde intestinal qui après activation migrent et colonisent la glande mammaire. Le tissu lymphoïde de la glande mammaire appartient au tissu lymphoïde annexé aux muqueuses. Les IgA sécrétoires produits par les plasmocytes s'associent à la pièce sécrétoire synthétisée par la cellule épithéliale et sont libérés dans la lumière des tubulo-alvéoles sous forme d'IgA sécrétoires.
- *de carbohydrates* dont le lactose qui n'est synthétisé que par la cellule mammaire,
- *de lipides*, exclusivement sous forme de triglycérides, synthétisés essentiellement par la cellule mammaire.

Mérocrinie et apocrinie

La cellule tubulo-alvéolaire libère ses produits de synthèse par deux mécanismes de sécrétion différents :

- *les protéines du lait* sont synthétisées dans le réticulum endoplasmique granulaire, particulièrement abondant, empaquetées dans l'appareil de Golgi, très volumineux, et libérées par exocytose (sécrétion mérocrine) ; le lactose, synthétisé grâce à la lactosynthétase à partir du glucose et de l'UDP-galactose, s'accumule dans les vésicules golgiennes et est sécrété en même temps que les protéines ;
- *les lipides du lait*, regroupés sous forme de petites gouttelettes dans le cytoplasme, fusionnent ensuite et se déplacent sous forme d'une gouttelette plus volumineuse dans la région apicale de la cellule. Elles se détachent du pôle apical enveloppées d'une partie de la membrane cellulaire et d'une mince couronne cytoplasmique (sécrétion apocrine).

Les tétées

La succion des mamelons lors des tétées a une double conséquence réflexe :

- *Sécrétion de prolactine* : l'entretien de la sécrétion lactée pendant la période d'allaitement (galactopoïèse) est lié à un réflexe neuro-hormonal dont le point de départ est la succion du mamelon et le résultat une sécrétion de prolactine par l'adénohypophyse.
- *Sécrétion d'ocytocine* : la succion du mamelon déclenche la sécrétion réflexe d'ocytocine par l'hypothalamus. L'ocytocine entraîne la contraction des cellules myoépithéliales entourant les cellules sécrétrices et donc l'éjection du lait lors des tétées.

Après le sevrage

L'involution de la glande mammaire se produit lors du sevrage. La production lactée se maintient pendant le temps où ont lieu des tétées (plusieurs mois, voire plusieurs années). La suppression des tétées entraîne l'arrêt de la production réflexe de prolactine ; d'autre part, l'engorgement par accumulation de lait diminue l'accessibilité des cellules myoépithéliales à l'ocytocine. Enfin, un facteur protéique s'accumulant dans le lait inactive transitoirement les cellules épithéliales. Du fait de l'accumulation du lait, l'épithélium mammaire se disloque, des enzymes protéolytiques et en particulier des gélatinases sont activées. La matrice extracellulaire est démantelée et les cellules épithéliales s'engagent dans un processus d'apoptose. L'arrivée massive de macrophages termine la dégradation du tissu sécréteur. Après quelques jours, la glande mammaire a repris sa structure de repos, sans toutefois retrouver exactement son état antérieur, car beaucoup des tubulo-alvéoles formés pendant la grossesse ne disparaissent pas entièrement.

6.3.2.6 Après la ménopause

Il se produit une involution progressive du système canaliculaire et des tubulo-alvéoles restants. Le tissu conjonctif devient plus dense et homogène, l'épithélium s'atrophie et une dilatation kystique des canaux persistants survient fréquemment.

Chapitre 7

Les organes des sens

7.1 L'olfaction

7.1.1 La muqueuse olfactive

La muqueuse olfactive est située à la partie postérieure de chacune des deux fosses nasales, où elle tapisse une zone d'environ $2,5 \text{ cm}^2$ s'étendant sur le cornet supérieur et le 1/3 supérieur de la cloison nasale. Elle est en continuité avec la muqueuse pituitaire (de type respiratoire) qui revêt l'ensemble des fosses nasales.

La muqueuse olfactive est constituée d'un épithélium reposant par l'intermédiaire de sa membrane basale sur un chorion de tissu conjonctif.

7.1.1.1 L'épithélium olfactif

L'épithélium olfactif, prismatique pseudo-stratifié, est fait de 3 types de cellules : des cellules réceptrices neuro-sensorielles, des cellules basales et des cellules de soutien. En fait, comme pour les bourgeons du goût, il existe un renouvellement continu de ces cellules. Les cellules neuro-sensorielles sont fusiformes et présentent deux prolongements : un dirigé vers la cavité des fosses nasales et portant des cils sur lesquels se trouvent les récepteurs aux substances odorantes, le second (ou axone) se dirige vers le bulbe olfactif à travers la lame criblée de l'ethmoïde.

7.1.1.2 Le chorion

Le chorion, fait de **tissu conjonctif**, contient :

- des **filets nerveux** amyéliniques constitués par les axones des cellules réceptrices neurosensorielles groupés par paquets dans des invaginations de la membrane des cellules de Schwann qui les accompagnent. Ces filets nerveux gagnent la région profonde du chorion et traversent la lame criblée de l'ethmoïde pour rejoindre le bulbe olfactif (constituant alors collectivement le « nerf olfactif »),
- des **terminaisons nerveuses sensibles** du nerf nasal interne, branche du trijumeau,

- de nombreux **vaisseaux sanguins**,
- de volumineuses **glandes exocrines**, tubulo-acineuses, muqueuses.

7.1.2 Les voies olfactives

Les voies olfactives se distinguent des autres voies sensorielles par l'absence de cellule sensorielle proprement dite et par l'absence de relais diencephalique.

L'axone de la cellule réceptrice neuro-sensorielle fait synapse avec une cellule mitrale du bulbe olfactif. Cette synapse se fait au niveau de la couche glomérulaire du bulbe dans une zone précise (le glomérule) où les axones sensoriels connectent les dendrites issues d'une seule cellule mitrale ou d'une cellule à panache. Ces dernières envoient des axones vers les centres nerveux de l'olfaction situés dans le rhinencéphale. On décrit de plus deux types d'interneurones : les cellules péri-glomérulaires modulant la transmission au niveau du glomérule et les cellules granulaires reliant deux cellules mitrales. Il existe au moins deux types de cellules granulaires : des cellules glutamatergiques activatrices et des cellules GABAergiques inhibitrices.

7.1.3 La reconnaissance des molécules odoriférantes

Pour ce faire, il existe environ 1000 gènes codant pour des récepteurs olfactifs. Ces récepteurs sont des protéines à 7 domaines trans-membranaires couplées à des protéines G. Au cours de l'évolution phylogénétique, il existe une complexification du répertoire génétique des récepteurs aux odeurs. En effet, chez le poisson chat, on décrit moins de 80 gènes codant pour de tels récepteurs, alors qu'il en existe environ mille chez le rat. L'analyse de l'expression de ces récepteurs a montré qu'une cellule neuro-sensorielle n'exprime qu'un seul type de récepteur. Chez les mammifères, on peut séparer l'épithélium olfactif en 4 grandes régions distinctes. Toutes les cellules neuro-sensorielles exprimant le même récepteur sont localisées dans une même région. Mais, dans cette région, la répartition des cellules réceptrices se fait au hasard si bien que l'épithélium olfactif est organisé comme une mosaïque de cellules exprimant différents récepteurs. Tous les axones d'un même glomérule proviennent de cellules neuro-sensorielles exprimant le même récepteur. Ainsi, une cellule mitrale reçoit des afférences provenant de cellules exprimant toutes le même récepteur. La projection des neurones sensoriels sur les cellules mitrales est un exemple de ségrégation spatiale des messages permettant le tri des informations. L'enregistrement d'une seule cellule mitrale montre qu'elle répond à des stimulus différents provoqués par des molécules de conformation similaire.

Le signal olfactif est généré par des substances chimiques volatiles présentes dans l'environnement ou apportées par l'alimentation. Ces substances se lient à un récepteur spécifique. Ce récepteur est une molécule transmembranaire à activité de canal ionique qui possède au moins trois zones fonctionnelles : une hélice alpha C-terminale qui détermine la sélectivité pour l'agoniste, un domaine amino-terminal qui rend compte de l'efficacité de l'agoniste et le domaine H-5 qui explique la sélectivité ionique du canal. Les récepteurs aux odeurs sont des canaux calcium qui, lors de leur activation, permettent une entrée de calcium intra-cellulaire. L'augmentation de calcium dans le cytoplasme active un canal chlore calcium-dépendant d'où l'apparition d'un courant chlore qui serait le véritable courant de transduction du signal. De plus, l'activation du récepteur agit sur deux systèmes de seconds messagers : l'AMP cyclique et l'inositol triphosphate (IP3). A leur tour, ces

messagers agissent sur de nombreux canaux membranaires et sont donc responsables de la transduction du signal.

7.2 L'œil

Pour atteindre la rétine visuelle, un faisceau de rayons lumineux doit traverser les milieux transparents de l'œil (successivement : cornée, humeur aqueuse, cristallin et corps vitré). L'ajustement de la formation de l'image sur la rétine est réalisé par le jeu du diaphragme irien (dont l'ouverture dépend du flux lumineux) et du cristallin (dont la courbure dépend de la distance de l'objet : accommodation). L'ensemble du globe oculaire est limité par une coque de tissu conjonctif fibreux, dense, opaque et vascularisé : la sclérotique, ouverte en avant au niveau de la cornée, avec laquelle elle se continue, et prolongée en arrière par la dure-mère du nerf optique.

7.2.1 Les 3 tuniques de l'œil

7.2.1.1 La sclérotique

La sclérotique est une coque de tissu conjonctif fibreux, dense, opaque et vascularisé, ouverte en avant au niveau de la cornée, avec laquelle elle se continue, et prolongée en arrière par la dure-mère du nerf optique.

7.2.1.2 La choroïde

La choroïde est une mince couche de tissu conjonctif lâche contenant de nombreux vaisseaux sanguins et des nerfs ainsi que des mélanocytes qui lui donnent sa couleur caractéristique. De la surface vers la profondeur, on distingue 3 couches :

La couche des vaisseaux,

qui contient de très nombreuses artères et veines tributaires du système des vaisseaux ciliaires.

La couche choriocapillaire

caractérisée par la présence d'un important réseau capillaire dépendant des vaisseaux de la couche précédente.

La membrane de Bruch,

qui correspond à une mince couche de microfibrilles collagènes et élastiques recouverte d'un côté par la membrane basale des capillaires de la couche choriocapillaire et de l'autre par la membrane basale de l'épithélium pigmentaire de la rétine.

7.2.1.3 La rétine

Voir section 7.2.3 page 86.

7.2.2 Les milieux transparents de l'œil

7.2.2.1 La cornée

Structure

La cornée est une lame de tissu conjonctif dense, orienté, transparente et avasculaire, revêtue sur chacune de ses faces par un épithélium. La cornée ne contient pas de vaisseaux sanguins. Sa nutrition est assurée par imbibition à partir de l'humeur aqueuse.

L'épithélium antérieur,

pavimenteux stratifié non kératinisé, repose par sa face basale sur une membrane basale distincte de la membrane de Bowman. Sa surface apicale, tapissée de microplis retient un film aqueux de larmes humidifiant en permanence la cornée.

L'épithélium postérieur

(souvent appelé endothélium), pavimenteux simple, repose sur une membrane basale épaisse qui n'est autre que la membrane de Descemet.

Le stroma,

collagène (sa demi-vie dans la cornée est de 100 jours), dense, occupe 90 % de la cornée entre les 2 épithéliums. Il est limité en avant par la **membrane de Bowman** et en arrière par la **membrane de Descemet**.

Innervation

L'innervation sensitive de la cornée (par le nerf trijumeau, V) est très riche au niveau du stroma (sauf dans sa partie postérieure) et l'épithélium antérieur est pourvu de très nombreuses terminaisons nerveuses libres, d'où la sensibilité extrême de la cornée (réflexe cornéen).

Transparence

Plusieurs facteurs rendent compte de la transparence de la cornée :

- **la régularité et la finesse de l'épithélium antérieur**, non kératinisé,
- **l'absence de vaisseaux sanguins et lymphatiques** (après une plaie de la cornée, le développement d'une vascularisation est un mécanisme de défense qui a comme effet négatif majeur d'être responsable d'altérations de la transparence de la cornée),
- **l'organisation du stroma cornéen** et, en particulier, de ses microfibrilles de collagène. Les microfibrilles de collagène sont en effet groupées en lamelles empilées parallèlement, entre lesquelles se disposent les fibroblastes du stroma, ou **kératocytes**, qui, par leurs prolongements pourvus de jonctions, forment un réseau cellulaire. A l'intérieur d'une lamelle, les microfibrilles de collagène sont toutes parallèles entre elles et s'étendent sur toute la longueur de la cornée ; elles sont disposées très réguliè-

rement, à égale distance l'une de l'autre. D'une lamelle à l'autre, l'orientation des microfibrilles est différente. Les microfibrilles ont toutes le même diamètre, inférieur à la moitié de la longueur d'onde de la lumière et leur indice de réfraction est identique à celui de la substance fondamentale, conditions essentielles au maintien de la transparence de la cornée.

Les cicatrices cornéennes sont consécutives à des lésions traumatiques, caustiques, immunologiques, infectieuses ou autres de la cornée. Ce sont des cicatrices du tissu conjonctif cornéen (taies) qui donnent à la cornée une teinte blanche (leucome) et qui réalisent l'altération type de la transparence cornéenne. Elles modifient le rapport des diverses couches, le parallélisme de la base de l'épithélium antérieur et de l'épithélium postérieur, surtout elles modifient profondément la structure du conjonctif stromal. Microscopiquement, la régularité des faisceaux de microfibrilles de collagène est altérée et les microfibrilles sont irrégulières dans leur diamètre et dans leur répartition. Ces altérations morphologiques expliquent l'opacité de la cicatrice cornéenne.

Renouvellement des cellules épithéliales

Le renouvellement des cellules épithéliales de la cornée est très rapide dans l'épithélium antérieur de la cornée : son renouvellement total (par mitoses des cellules des couches basales) se fait en 7 jours (alors que celui de l'épiderme a lieu en 19 à 35 jours). De ce fait, la réparation d'abrasions superficielles de la cornée limitées à l'épithélium est très rapide : une érosion de 2 millimètres carrés peut être recouverte en 24 heures, la surface totale d'une cornée en 4 à 7 jours.

Au contraire, le renouvellement des cellules de l'épithélium postérieur de la cornée procède avec une extrême lenteur dans les conditions normales.

7.2.2.2 L'humeur aqueuse

L'humeur aqueuse est sécrétée par les **procès ciliaires** qui constituent la partie profonde des corps ciliaires. Ce sont des franges formées d'un axe conjonctif riche en vaisseaux et revêtu d'un épithélium cubique bistratifié. Cet épithélium (ou rétine ciliaire) est le prolongement vers l'avant de la rétine visuelle. Sa couche externe a la même structure que l'épithélium pigmentaire de cette dernière. Après avoir gagné la chambre antérieure de l'œil qu'elle remplit, l'humeur aqueuse est résorbée au niveau de l'angle irido-cornéen par le canal de Schlemm qui se jette dans les veines choroïdiennes.

La raison principale de la bonne tolérance habituelle des greffes de cornée n'est pas l'absence d'antigénicité du greffon, mais sans doute l'isolement du greffon dans un stroma avasculaire baigné par l'humeur aqueuse de l'hôte, dont on sait qu'elle n'est pas une voie de passage importante pour des cellules immunologiquement compétentes ou pour des anticorps cytotoxiques.

7.2.2.3 Le cristallin

Le cristallin est un massif épithélial transparent, non vascularisé. Ses cellules se caractérisent principalement par trois points : 1) elles ont la forme de longs prismes hexagonaux tassés les uns contre les autres et à grand axe grossièrement antéro-postérieur ; 2) leur noyau a en général disparu ; 3) leur cytoplasme contient des protéines spécifiques (ou cristallines) synthétisées sur place pendant

la différenciation et se présentant en microscopie électronique sous forme de nombreux microfilaments. Le cristallin est relié par le ligament suspenseur du cristallin au corps ciliaire. Celui-ci, par le jeu de la contraction des muscles ciliaires contenus dans son stroma conjonctif et innervés par le parasymphatique, peut ainsi modifier la forme du cristallin et permettre l'accommodation à la distance.

La transparence du cristallin repose également sur son absence de vascularisation, mais contrairement à la cornée, il est dépourvu de matrice extra-cellulaire et constitue un massif épithélial plein dont les cellules expriment intensément une protéine particulière : la cristalline.

7.2.2.4 Le corps vitré

Le corps vitré est un milieu liquide transparent, fait d'eau, de glycosaminoglycanes et de collagène. En microscopie électronique, il apparaît constitué de fins filaments répartis au sein d'une matrice extra-cellulaire amorphe.

7.2.3 La rétine

7.2.3.1 L'iris

L'iris a une forme de disque perforé en son centre par la pupille. Sa face postérieure est revêtue par un épithélium bistratifié poursuivant l'épithélium des procès ciliaires (rétine pigmentaire). Le stroma irien, situé en avant de l'épithélium, est formé de tissu conjonctif qui prolonge le stroma du corps ciliaire et dans lequel on trouve : 1) deux muscles lisses responsables des variations réflexes ou synergiques du diamètre de la pupille : le dilatateur de la pupille (innervé par le sympathique) et le constricteur de la pupille (innervé par le parasymphatique) ; la couche cellulaire antérieure de l'épithélium postérieur de l'iris est faite de cellules épithéliales dont la partie basale possède les caractères des cellules musculaires lisses, constituant ainsi le muscle constricteur de la pupille ; 2) de nombreuses cellules pigmentaires ; c'est l'abondance des mélanocytes dans le stroma conjonctif de l'iris, et en particulier sur sa surface antérieure, qui est responsable des différences génétiques de couleur des yeux. Lorsqu'il existe de nombreux mélanocytes, l'iris apparaît brun noir. En absence de mélanocytes, l'iris est bleu du fait de la coloration de la rétine pigmentaire qui se voit par transparence.

7.2.3.2 La rétine visuelle

La rétine visuelle est composée de deux feuillets, un feuillet externe pigmenté et un feuillet interne neuro-sensoriel.

Le feuillet externe

Le feuillet externe de la rétine (ou rétine pigmentaire) est formé par un épithélium simple, fait de cellules pavimenteuses, hexagonales, synthétisant de la mélanine. Leur noyau est situé au pôle basal de la cellule, les grains pigmentés au pôle apical. Ces cellules sont rendues

jointives par des systèmes de jonction inter-cellulaire (zonula occludens, zonula adhærens et parfois desmosomes). La face apicale de ces cellules présente des expansions qui enveloppent le segment externe des photorécepteurs. La face basale repose sur la membrane de Brûch qui réunit la choroïde à la rétine. Il existe une mélanogénèse active dans ces cellules tout au long de la vie. Cet épithélium pigmentaire de la rétine se poursuit au niveau de l'iris, dont il constitue la face postérieure.

Le feuillet interne (ou rétine neuro-sensorielle)

Les couches

La structure réceptrice de la lumière est contenue dans le feuillet interne de la rétine. Ce feuillet est composé de sept couches successives adossées à l'épithélium pigmentaire.

1. La couche la plus externe de la rétine visuelle elle-même est formée par les **prolongements sensoriels des cellules photoréceptrices** (cônes et bâtonnets).
2. La couche sous-jacente (ou **couche granulaire externe**) représente les noyaux des photorécepteurs.
3. Dans la **couche plexiforme externe**, les cellules photoréceptrices réalisent des synapses avec les cellules bipolaires.
4. La **couche granulaire interne** est formée par les noyaux des cellules bipolaires, des cellules horizontales, des cellules amacrines et des cellules interplexiformes.
5. Les cellules bipolaires contractent des synapses avec les cellules ganglionnaires dans la **couche plexiforme interne**.
6. La **couche des cellules ganglionnaires** est formée par les noyaux de ces cellules.
7. Enfin, la **couche la plus interne** est constituée par les prolongements axonaux non myélinisés (chez l'homme) des cellules ganglionnaires qui se dirigent vers la papille pour former le nerf optique. Par ailleurs, il existe dans la rétine des cellules gliales appelées cellules de Müller.

Les circuits neuronaux

D'un point de vue schématique, il existe plusieurs circuits neuronaux au sein de la rétine neuro-sensorielle. Le circuit principal conduit le message du photorécepteur à la cellule bipolaire, puis à la cellule ganglionnaire et enfin au nerf optique. Les autres cellules nerveuses sont des interneurons qui ont un rôle régulateur de ce circuit : **cellules horizontales** agissant au niveau de la synapse entre les photorécepteurs et les cellules bipolaires, **cellules amacrines** au niveau de la synapse entre les cellules bipolaires et les cellules ganglionnaires, **cellules interplexiformes** régulant les interactions entre les deux synapses précédentes. En fait, ce système est beaucoup plus complexe. En effet, l'analyse des neurotransmetteurs synthétisés par les cellules nerveuses de la rétine a mis en évidence la grande diversité des cellules horizontales et amacrines et les études neurophysiologiques ont montré la diversité de fonctionnement des cellules bipolaires et ganglionnaires. La rétine n'est pas seulement un lieu de réception d'un signal extérieur, mais elle constitue un véritable

système nerveux assurant le pré-traitement du signal lumineux.

Les photorécepteurs

Qu'il s'agisse des cônes ou des bâtonnets, les photorécepteurs ont, à quelques détails près, une morphologie analogue, avec de la périphérie vers le centre du globe oculaire :

- L'article externe, très allongé et cylindrique pour les bâtonnets, plus court et conique pour les cônes, fait de disques membranaires aplatis empilés, supports des pigments visuels (rhodopsine pour les bâtonnets ; iodopsine pour les cônes) ;
- Le cil connectif, reliant l'article externe à l'article interne sous-jacent ;
- L'article interne, contenant le corpuscule basal d'où naît le cil connectif, un centriole, de nombreuses mitochondries et un volumineux appareil de Golgi ;
- Le corps cellulaire avec en son centre le noyau ;
- L'expansion interne, fine et plus ou moins longue, se terminant par un renflement présynaptique qui s'articule avec les dendrites des cellules bipolaires.

La nutrition des couches périphériques de la rétine (épithélium pigmentaire et photorécepteurs) est assurée par l'intermédiaire des capillaires de la choroïde (couche de tissu conjonctif lâche très vascularisé située entre la face profonde de la sclérotique et la face superficielle de la rétine). Celle des autres couches est assurée par des capillaires rétinien issus des branches de l'artère centrale de la rétine qui circulent dans l'épaisseur de la rétine, près de sa face profonde.

La réception du signal lumineux est assurée par les pigments visuels

Le récepteur des photons est constitué par l'association d'une protéine, l'opsine, et d'un chromophore, le 11-cis rétinol. Chez l'homme, il existe quatre pigments différents définis par quatre protéines différentes associées au même chromophore. Ainsi, c'est la protéine qui détermine les caractéristiques physiques de la lumière perçue. La rhodopsine est spécifiquement portée par les bâtonnets. Les cônes possèdent des pigments sensibles à des longueurs d'onde différentes et permettent ainsi la vision des couleurs. Chaque cône n'exprime qu'un seul des trois pigments. On connaît un pigment sensible au bleu, au rouge et au vert.

Quand un photon arrive au niveau des photorécepteurs, il interagit avec le pigment, entraînant un changement de conformation du 11-cis rétinol transformé en tout-trans rétinol. Ce dernier ne peut plus dans cette conformation être lié à la protéine. Il s'ensuit une série de transformations chimiques conduisant à une activation de la protéine et à sa séparation du tout-trans rétinol. L'opsine activée entraîne une activation d'une autre protéine, la transducine, apparentée à la famille des protéines G. La transducine à son tour active une phosphodiesterase qui entraîne une chute du taux intra-cellulaire de GMP cyclique. Le GMP cyclique assure l'ouverture de canaux sodiques membranaires ; ainsi, la chute de son taux cellulaire conduit à la fermeture de ces canaux et par suite à une hyperpolarisation cellulaire. Le résultat de cette hyperpolarisation est une diminution de la transmission synaptique avec les cellules bipolaires. Le photon entraîne donc une inhibition de la transmission synaptique, c'est-à-dire un message négatif. La transduction du signal fait intervenir de nombreux messagers successifs permettant l'amplification du signal. En effet, la réception d'un seul photon conduit à la fermeture de plusieurs centaines de canaux sodiques.

7.2.4 Les annexes du globe oculaire

7.2.4.1 Les glandes lacrymales

Les glandes lacrymales sont des glandes exocrines, tubulo-acineuses, de type séreux, qui sécrètent les larmes.

7.2.4.2 Les paupières

Les paupières sont des lames de tissu conjonctif revêtues en avant par l'épiderme, en arrière par la conjonctive ; elles contiennent le muscle orbiculaire des paupières et des glandes de Meibomius (glandes sébacées très développées et non-annexées à des poils). Au niveau de leur bord libre, s'implantent les cils et débouchent les conduits excréteurs de nombreuses petites glandes sudoripares et sébacées.

7.2.4.3 La conjonctive

La conjonctive est une muqueuse possédant un épithélium prismatique stratifié avec cellules muqueuses caliciformes. Elle recouvre la partie antérieure de la sclérotique (correspondant au « blanc de l'œil ») et se réfléchit à la face postérieure des paupières.

7.3 L'oreille

7.3.1 L'oreille externe

L'oreille externe comprend le **pavillon de l'oreille**, le **conduit auditif externe** et le **tympan**, qui sont revêtus par la peau. Le cérumen résulte de la sécrétion des glandes cérumineuses (variété de glandes sudoripares apocrines) et des glandes sébacées présentes dans le derme de la peau du conduit auditif externe.

7.3.2 L'oreille moyenne

Les osselets (marteau, enclume et étrier), la face interne du tympan et les parois osseuses de la caisse du tympan ainsi que celles des cavités mastoïdiennes sont revêtues par une muqueuse peu épaisse dont l'épithélium pavimenteux ou cubique simple renferme quelques îlots de cellules ciliées et de cellules glandulaires muqueuses ou séro-muqueuses. Le tympan est donc constitué par un épithélium externe (l'épiderme) et un épithélium interne (celui de la caisse) séparés par une

lame fibreuse dans l'épaisseur de laquelle se loge le manche du marteau. La muqueuse de la trompe d'Eustache, dont l'épithélium est de type respiratoire, repose sur une armature cartilagineuse et fibreuse dans sa portion externe et osseuse dans sa portion interne.

7.3.3 L'oreille interne

7.3.3.1 Labyrinthe membraneux et labyrinthe osseux

Cavité close bordée par un épithélium et contenant l'endolymphe, le labyrinthe membraneux comprend plusieurs parties distinctes mais intercommunicantes : l'utricule, le saccule, les canaux semi-circulaires et les canaux et le sac endolymphatiques d'une part, le canal cochléaire d'autre part. Ultérieurement, l'épithélium pavimenteux ou cubique simple du labyrinthe membraneux subit en certains endroits des différenciations dont les trois principales sont celles qui donneront naissance aux **zones réceptrices sensorielles** (macules de l'utricule et du saccule, crêtes ampullaires des canaux semi-circulaires, organe de Corti), à la **strie vasculaire** sécrétant l'endolymphe et au **sac endolymphatique** le résorbant.

Autour du labyrinthe membraneux, la différenciation du mésenchyme conduit à la formation du labyrinthe osseux, coque osseuse moulant le labyrinthe membraneux dont il reste séparé par les espaces périlymphatiques contenant la périlymphe. Ainsi le vestibule osseux contient le saccule, l'utricule et les canaux semi-circulaires ; l'aqueduc du vestibule contient les canaux et le sac endolymphatiques ; la cochlée contient le canal cochléaire. La cochlée ressemble à une coquille d'escargot. Elle est constituée par un axe osseux conique, la columelle, autour de laquelle s'enroule en deux tours 3/4 de spires un tube osseux ou lame des contours. Ce tube osseux est longitudinalement divisé en deux compartiments par une lame spirale osseuse insérée sur la columelle où siège le ganglion spiral de Corti, et prolongée vers l'extérieur par la membrane basilaire s'insérant sur le ligament spiral. Ces deux compartiments, rampe tympanique en bas et rampe vestibulaire en haut communiquent entre eux par un petit orifice (hélicotreme) situé au sommet de la cochlée.

7.3.3.2 Le canal cochléaire

Le canal cochléaire s'enroule en spirale entre les deux rampes précédentes. De section grossièrement triangulaire, sa face inférieure différenciée en organe de Corti, repose sur la membrane basilaire qui la sépare de la rampe tympanique, sa face externe différenciée en strie vasculaire s'applique contre la partie supérieure du ligament spiral tandis que sa face supérieure constitue, avec les cellules mésenchymateuses périlymphatiques aplaties qui la recouvrent, la membrane de Reissner qui la sépare de la rampe vestibulaire.

L'organe de Corti est centré par le tunnel de Corti, de section triangulaire, dont la paroi externe et la paroi interne sont respectivement constituées par une rangée de piliers externes et une de piliers internes. Ces piliers sont des cellules de soutien contenant dans leur cytoplasme un volumineux trousseau de filaments intermédiaires. De part et d'autre de ce tunnel, se disposent les rangées de cellules sensorielles soutenues par les cellules de Deiters. En dehors, on trouve trois ou quatre rangées de cellules sensorielles externes et en dedans une rangée de cellules sensorielles internes. Les cellules de Deiters reposent par leur pôle basal sur la membrane basilaire tandis que leur partie

supérieure enveloppe la base des cellules sensorielles et les terminaisons nerveuses adjacentes et envoie un long prolongement dont l'extrémité supérieure aplatie (« phalange ») contribue à former avec ses homologues et les phalanges des piliers la « membrane réticulaire » qui enserre et maintient en place le pôle apical des cellules sensorielles. Ensuite, de part et d'autre de ces cellules, deux massifs de cellules de soutien assurent la continuité d'une part, avec l'épithélium recouvrant le bourrelet du ligament spiral et d'autre part, avec l'épithélium recouvrant la bandelette sillonnée. De celle-ci, naît la membrana tectoria (faite d'un matériel protéique fibrillaire voisin de la kératine) qui vient s'appliquer par sa face inférieure sur les stéréocils des cellules sensorielles.

7.3.3.3 Les macules utriculaire et sacculaire

Siégeant l'une dans l'utricule, l'autre dans le saccule, les macules comportent des cellules sensorielles vestibulaires de type I et de type II dispersées au sein d'une couche de cellules de soutien. La membrane otolithique (couche de substance gélatineuse fondamentale contenant des faisceaux de fines fibrilles et dans sa zone superficielle des petites masses de carbonate de calcium, les otolithes) repose par sa face profonde sur les stéréocils apicaux des cellules sensorielles. Des terminaisons nerveuses afférentes (nerf vestibulaire) et efférentes entourent la base des cellules sensorielles. Les macules sont stimulées par la posture de la tête ; en effet, selon la position de la tête, les otolithes, du fait de la pesanteur, appuient plus ou moins sur les stéréocils des cellules sensorielles dont la distorsion stimule les fibres nerveuses vestibulaires afférentes.

7.3.3.4 Les crêtes ampullaires des canaux semi-circulaires

Elles ont une structure proche de celle des macules ; toutefois, leur forme générale est différente et la cupule (analogue de la membrane otolithique des macules) ne contient pas d'otolithes. Les crêtes ampullaires sont stimulées par les mouvements de la tête.

7.3.3.5 Les cellules sensorielles vestibulaires et auditives

L'ultrastructure des cellules sensorielles, ainsi que les rapports étroits qu'elles affectent avec les terminaisons nerveuses permettent de distinguer trois types cellulaires : cellules sensorielles vestibulaires de type I, cellules sensorielles vestibulaires de type II et cellules sensorielles auditives. Retenons surtout ici leurs points communs essentiels : microvillosités à base étroite au pôle apical, présence d'un cil ou d'un résidu ciliaire sous forme d'un corpuscule basal, contacts avec des terminaisons nerveuses afférentes, entourage intime par des cellules de soutien.

Les cellules réceptrices de l'oreille interne sont organisées selon un même patron : il s'agit de cellules portant une rangée de stéréocils à leur extrémité apicale. Ces stéréocils baignent dans les liquides contenus dans les cavités de l'oreille interne.

- Pour l'**organe de Corti**, deux types de cellules sont décrites : les cellules sensorielles auditives externes et internes. Ces cellules reposent sur la membrane basilaire. Le pôle apical des cellules auditives externes est solidaire d'une membrane protéique fixe, la membrana tectoria. Ainsi, lors de la perception sonore, le tympan vibre entraînant des oscillations de la membrane basilaire transmises par la chaîne des osselets. Il s'ensuit un déplacement des cellules senso-

rielles et de leurs stéréocils maintenus par la membrana tectoria fixe.

- Dans l'**utricle et le saccule**, la partie apicale des cellules sensorielles est en contact avec une membrane protéique contenant de petites masses de carbonate de calcium, les otolithes. Ces otolithes sont sensibles à la pesanteur entraînant lors des modifications de la position de la tête des mouvements de la membrane et des stéréocils par rapport aux cellules sensorielles.
- Enfin, les cellules des **crêtes ampullaires** sont en rapport à leur pôle apical avec une membrane protéique, la cupule. Celle-ci se déplace par rapport aux cellules sensorielles lors des mouvements de la tête qui produisent un mouvement du liquide des canaux semi-circulaires. En conclusion, pour toutes ces cellules, la réception de l'information sensorielle est secondaire à un mouvement affectant les stéréocils.

Les stéréocils des cellules sensorielles ne sont pas tous de même taille. Ils sont organisés en rangées de stéréocils de même taille et sont disposés sur une même cellule selon une taille croissante. Deux stéréocils voisins sont reliés par un filament protéique, le lien apical (*tip link*) qui mesure 150 nm. Sa composition protéique exacte est encore inconnue. La zone d'insertion du lien apical sur le stéréocil le plus haut se fait à proximité d'un canal ionique (canal K^+ mécano-sensible). Selon le type de mouvement des stéréocils, le lien apical sera plus ou moins tendu. Lorsqu'il est en tension maximale, il entraîne une ouverture du canal ionique normalement fermé. Il s'ensuit un courant cellulaire responsable d'une dépolarisation et d'un potentiel cellulaire. Ceci produit une transmission synaptique à la base de la cellule sensorielle qui entraîne un potentiel d'action dans les fibres nerveuses du nerf VIII.

7.4 Le goût

Se reporter à la section 1.1.4 page 14.

Chapitre 8

L'appareil urinaire

Auteurs : J.M. André, M. Catala, G. Katsanis et J. Poirier

8.1 Le rein

8.1.1 Anatomie microscopique du rein

L'examen à la loupe d'une coupe sagittale médiane d'un rein permet de reconnaître trois parties principales : la capsule rénale, la médullaire et la corticale.

La capsule conjonctive périphérique se continue au niveau du hile avec le tissu conjonctif entourant les calices et le bassinet.

Le cortex et la médullaire

La définition de cortex et de médullaire n'est pas uniforme pour tous les auteurs. Certains utilisent une définition purement anatomique dans laquelle le cortex représente la région périphérique du rein et la médullaire la région centrale, et ceci quelle que soit leur structure histologique. D'autres auteurs, restreignent la région corticale au parenchyme rénal qui contient les corpuscules de Malpighi. La région médullaire est alors représentée par les pyramides de Malpighi et les pyramides de Ferrein. Dans la mesure où ce cours est centré sur l'histologie, nous avons choisi une définition plus histologique.

La médullaire, située profondément, est constituée par les pyramides de Malpighi ; le nombre de pyramides de Malpighi est variable et est compris entre 8 et 18 selon Bloom et Fawcett (1975) ; ainsi, plus qu'un nombre exact, il est important de connaître un ordre de grandeur. Chacune d'elles présente un sommet criblé par les orifices des canaux papillaires faisant saillie dans la cavité du calice correspondant et une base, hérissée de nombreuses petites pyramides effilées pointant vers la convexité du rein nommées pyramides de Ferrein.

La corticale, correspondant au reste du parenchyme rénal, est située en périphérie et entre les pyramides de Malpighi (colonnes de Bertin).

Médullaire et corticale sont constituées par l'ensemble des néphrons et du tissu interstitiel du rein.

Le nombre total de néphrons par rein est estimé entre 1 et 4 millions. Pour des raisons évidentes, aucun auteur n'a compté de façon exhaustive ce nombre. Ainsi, comme pour le nombre de pyramides, c'est un ordre de grandeur qu'il est important de connaître.

Le néphron, unité fonctionnelle proprement dite issue du blastème métanéphrogène se raccorde au

système des tubes collecteurs de Bellini d'origine embryologique différente (bourgeon urétéral issu du canal de Wolff)

En comparant la nomenclature des différents ouvrages consultés par les étudiants en histologie ou en physiologie, il apparaît que le segment terminal reliant le tube contourné proximal (TCP) à l'anse de Henle (AH) d'une part et l'anse de Henle au segment initial du tube contourné distal (TCD) d'autre part, peut être différemment dénommé selon le tableau ci-après :

Segment terminal du TCP	<i>Segment proximal du TCD</i>
Pars recta du TCP	<i>Pars recta du TCD</i>
Branche descendante large de l'AH	<i>Branche ascendante large de l'AH</i>

Ainsi, cette région frontière est classée soit comme un des constituants du tube contourné soit comme un des constituants de l'anse de Henle. Les partisans de l'appellation pars recta du tube contourné se basent sur l'aspect histologique similaire des cellules épithéliales de cette région et de celles qui composent le tube contourné. Pour nous, il nous semble plus simple de parler de branche large (descendante ou ascendante) de l'anse de Henle. En effet, parler de partie rectiligne du tube contourné nous paraît source de confusion. De plus, si cette région appartient à l'anse de Henle, alors on peut retenir comme localisation microscopique que les tubes contournés sont situés dans la région corticale alors que l'anse de Henle est médullaire.

Certains auteurs isolent un segment de transition entre le tube contourné distal et le tube collecteur qu'ils nomment le tube connecteur.

Les diverses portions des néphrons sont environnées par un tissu conjonctivo-vasculaire interstitiel contenant de nombreux vaisseaux sanguins, quelques lymphatiques et des nerfs végétatifs à destination vaso-motrice.

Les artères interlobaires, branches de l'artère rénale, montent dans les colonnes de Bertin et, arrivées au niveau de la base des pyramides de Malpighi, se divisent en artères arciformes non anastomosées entre elles. De ces dernières se détachent les artères interlobulaires qui montent perpendiculairement à la surface du rein, entre les pyramides de Ferrein. Des artères interlobulaires, naissent les artérioles glomérulaires afférentes qui s'épanouissent en un bouquet capillaire dans le glomérule et le sang est ensuite repris par les artérioles glomérulaires efférentes. Celles-ci donnent ensuite le réseau capillaire péritybulaire.

Les artérioles glomérulaires efférentes des néphrons juxta-médullaires émettent une branche qui descend irriguer la médullaire (artères droites).

Le sang provenant des réseaux capillaires péritybulaires de la corticale et des réseaux capillaires médullaires nés des artères droites est repris par des veinules, puis des veines dont le trajet est satellite de celui des vaisseaux artériels (veines interlobulaires et veines droites, veines arciformes, veines interlobaires et veine rénale).

L'ensemble de ce système vasculaire représente un système porte à « haute pression » avec un réseau capillaire « admirable » de type artériel.

8.1.2 Le néphron

8.1.2.1 Le glomérule

Le corpuscule de Malpighi comporte le glomérule (vasculaire) et les deux feuillets (pariétal et viscéral) de la capsule de Bowman limitant autour du glomérule la chambre de filtration contenant l'urine primitive qui s'écoule par le pôle urinaire vers le tube contourné proximal.

L'artériole glomérulaire afférente aborde le glomérule par son pôle vasculaire et se résout en 5 ou 6 artérioles qui donnent naissance à une vingtaine d'anses capillaires. Celles-ci sont finalement reprises par l'artériole glomérulaire efférente, de diamètre plus faible que l'artériole afférente, qui quitte le glomérule au niveau de son pôle vasculaire.

Ces anses capillaires sont constituées par trois types d'éléments : les cellules endothéliales des capillaires, la membrane basale et les cellules mésangiales.

1. Les cellules endothéliales des capillaires sont percées de pores.
2. La membrane basale en continuité avec celle de l'endothélium des artérioles afférente et efférente du glomérule est épaisse et continue et a la particularité de s'organiser entre les anses capillaires.
3. Les cellules mésangiales, situées à l'intérieur siègent entre les cellules endothéliales des capillaires de l'anse et ont des fonctions contractiles répondant à différents médiateurs ainsi qu'une fonction de phagocytose.

La chambre de filtration est limitée par la capsule de Bowman. Ses deux feuillets, pariétal et viscéral, se réfléchissent l'un dans l'autre au niveau du pôle vasculaire du glomérule.

- Le feuillet pariétal, fait d'un épithélium pavimenteux simple reposant sur une membrane basale située vers l'extérieur, se continue avec l'épithélium du début du tube contourné proximal.
- Le feuillet viscéral est fait d'une couche discontinue de cellules appelée podocytes qui émettent de nombreux prolongements cytoplasmiques d'où se détache une multitude de fines digitations (« pieds des podocytes » ou pédicelles).
Celles-ci s'appliquent, en s'intriquant les unes avec les autres, sur la face externe de la membrane basale des capillaires.

La membrane basale glomérulaire est épaisse (250 à 400u) et constituée d'une couche dense centrale (lamina densa) et de deux couches claires (les lamina rara). Elle provient de la fusion des membranes basales épithéliale et endothéliale.

L'urine primitive se trouvant dans la chambre de filtration résulte d'une ultrafiltration.

La barrière de filtration glomérulaire est donc constituée de :

1. l'endothélium capillaire fenêtré (pores) chargé négativement à sa surface du fait de la présence d'une glycoprotéine de surface polyanionique régulant l'accès des molécules,
2. la membrane basale qui, d'une part agit comme tamis moléculaire retenant les protéines de poids moléculaire supérieur à celui de l'albumine (68000 dalton), et d'autre part agit sélectivement selon les charges des protéines du fait de la présence de charges anioniques liées à la

- présence d'héparane-sulfate,
3. la membrane de filtration réunissant les pieds des podocytes, est aussi négativement chargée (présence de sialoprotéines)

8.1.2.2 Le tube contourné proximal

L'urine primitive est évacuée par le pôle urinaire du glomérule vers le tube contourné proximal. Au cours du passage dans les tubes rénaux, certaines substances sont réabsorbées, d'autres sont sécrétées.

Les cellules épithéliales qui constituent le tube proximal sont caractérisées par :

1. de très nombreuses microvillosités allongées qui forment une bordure en brosse à leur pôle apical. Les enzymes présents (ATPases, peptidases, phosphatases, disaccharidases) et les transporteurs de la bordure en brosse assurent la réabsorption quasi complète d'acides aminés et de sucres dont le glucose de l'urine primitive,
2. les complexes de jonction (zonula occludens associées à des zonula adhaerens et desmosomes),
3. les nombreuses mitochondries très allongées qui se disposent perpendiculairement à la membrane du pôle basal et se situent entre les replis de celle-ci, (bâtonnets de Heidenhain),
4. un appareil de Golgi bien développé ainsi que de nombreux lysosomes et vésicules d'endocytose,
5. de profonds replis de la membrane de leur pôle latéro-basal qui déterminent des prolongements cytoplasmiques interdigités avec ceux issus des cellules voisines.

8.1.2.3 L'anse de Henle

L'aspect des cellules constitutives de l'anse grêle de Henle (branches descendante et ascendante) est pavimenteux, et contient peu d'organites. Dans la portion large, essentiellement ascendante, les cellules sont cubiques avec présence de mitochondries basales.

8.1.2.4 Le tube contourné distal

Les cellules épithéliales sont cubiques et possèdent peu de microvillosités au pôle apical (pas de bordure en brosse) ; au pôle basal les invaginations de la membrane plasmique qui contiennent aussi des mitochondries sont toutefois moins développées qu'au niveau du tube contourné proximal. Au niveau du pôle vasculaire, l'épithélium du tube contourné distal se différencie et présente une « macula densa »

8.1.2.5 Les néphrons courts et les néphrons longs

Les néphrons dont le glomérule est situé dans la région superficielle de la corticale ont un glomérule de petit volume (donc une surface de filtration moindre) et une anse grêle de Henle courte ne descendant pas au-delà de la partie externe de la médullaire. Leurs artérioles efférentes forment les

réseaux capillaires péritubulaires sous-capsulaires qui se jettent dans les veines corticales superficielles. Chez l'homme, ces néphrons à anse courte sont les plus abondants (80 à 90 % des néphrons). Leur capacité de réabsorption du sodium est faible (« néphrons perdeurs de sel »).

- Les néphrons dont le glomérule est situé dans la région profonde de la corticale ont un glomérule de gros volume (donc une grande surface de filtration) et une anse grêle de Henle longue descendant dans la partie interne de la médullaire. Leurs artérioles efférentes ont une double destination : certaines constituent les réseaux capillaires péritubulaires profonds qui se jettent dans les veines interlobulaires, d'autres forment les vaisseaux droits (« vasa recta ») qui rejoignent après un long trajet dans la médullaire, les veines arciformes. Leur capacité de réabsorption du sodium est importante (ou « néphrons rétenteurs de sel »).
- L'homéostasie serait maintenue grâce à une répartition adéquate du degré d'activité de chacun de ces deux types de néphrons, sous l'influence du système nerveux sympathique, du taux des catécholamines circulant et du système rénine-angiotensine.

8.1.3 Le tube collecteur de Bellini

L'épithélium des tubes collecteurs est constitué de deux types de cellules :

- des cellules claires, les plus nombreuses, ayant à leur face apicale de rares et courtes microvillosités sont pauvres en organites.
- des cellules intercalaires (ou cellules alpha), sombres, moins nombreuses, sont reconnaissables en ME et présentent à leur pôle apical des microvillosités et au pôle basal des replis de la membrane plasmique avec des mitochondries. Elles renferment de nombreux ribosomes et des vacuoles.

8.1.4 L'appareil juxta-glomérulaire du rein

Situé contre le glomérule, dans l'angle formé par les artérioles afférente et efférente, l'appareil juxta-glomérulaire est constitué par les cellules myo-épithélioïdes, les cellules du lacis et la macula densa.

8.1.4.1 Les cellules myo-épithélioïdes ont un double phénotype, contractile et sécrétoire

Elles se substituent aux cellules musculaires lisses de l'artériole afférente lors de la pénétration dans le glomérule. Leur cytoplasme est caractérisé par une double différenciation musculaire lisse (myofibrilles) et glandulaire endocrine (vésicules de sécrétion). Elles sécrètent de la rénine dans le sang de l'artériole afférente. La rénine agit en transformant l'angiotensinogène en angiotensine I. Cette dernière, après transformation en angiotensine II par l'enzyme de conversion présente dans les cellules endothéliales des capillaires pulmonaires, entraîne une hypertension artérielle (principalement par vasoconstriction et stimulation de la sécrétion d'aldostérone et donc réduction de

l'élimination urinaire de sodium). La régulation de la sécrétion de rénine est liée au niveau de la pression sanguine dans l'artériole afférente et à la teneur en sodium de l'urine tubulaire distale (la macula densa jouant le rôle d'osmorécepteur).

8.1.4.2 Les cellules du lacis

Les cellules du lacis sont situées dans l'espace triangulaire compris entre l'artériole afférente, l'artériole efférente et le tube contourné distal. Elles sont disposées au sein d'un réseau de lames basales semblables aux cellules mésangiales avec lesquelles elles sont en continuité.

8.1.4.3 La macula densa

La macula densa est la région du tube contourné distal qui repose par l'intermédiaire de sa lame basale sur les cellules myo-épithélioïdes. A ce niveau, la béance des espaces intercellulaires fait que l'urine entre en contact direct avec la lame basale du tube contourné distal.

8.1.5 Histophysiologie

En cours de construction.

8.2 Les voies urinaires

8.2.1 Le segment urinaire haut (sus-vésical) : les calices, le bassinet et les uretères

Il est constitué de 3 couches : muqueuse, musculuse et adventice.

La muqueuse est globalement identique dans ses localisations et comporte un épithélium pseudostratifié polymorphe (ou dit de transition) reposant sur un chorion.

L'épithélium est un **urothélium** à deux capacités fonctionnelles majeures qui autorise des changements de forme et qui constitue une barrière à la réabsorption de l'urine

On distingue 3 couches de cellules superposées toutes en contact avec la lame basale :

- une couche basale de cellules prismatiques,
- une zone intermédiaire faite d'un nombre variable de couches de cellules en fonction du degré de remplissage de la lumière,
- une couche superficielle ou luminale faite de cellules en ombrelle, caractérisées par la présence de zonula occludens ainsi que par l'existence de plaques spécialisées de membrane asymétrique.

L'urothélium élabore en effet un produit de différenciation très particulier, représenté par la **membrane plasmique asymétrique** qui constitue le pôle apical de ses cellules les plus superficielles ainsi que celle des vésicules fusiformes. Cette membrane asymétrique doit son nom au fait que l'épaisseur de son feuillet externe est proche du double de celle de son feuillet interne. Son feuillet externe est composé de particules protéiques de 12 nm de diamètre. Les principales protéines de ce feuillet externe sont les **uroplakines I (Ia et Ib), II et III**. La topologie probable de ces uroplakines montre qu'elles ont de 1 à 4 domaines transmembranaires et que leur domaine extra-cellulaire est beaucoup plus important que leur domaine cytoplasmique qui est très réduit. Des études morphologiques et physiologiques suggèrent que cette membrane asymétrique soit impliquée dans l'étirement et la stabilisation de la surface cellulaire, probablement grâce à des interactions avec le cytosquelette sous-jacent. Ce dispositif permet ainsi d'éviter la rupture de la membrane pendant la phase de remplissage de la vessie.

Le chorion est fait de tissu conjonctif riche en fibres élastiques et en fibres nerveuses amyéliniques ainsi qu'en vaisseaux sanguins et lymphatiques. Il est en revanche dépourvu de glandes. Au niveau des uretères, il forme des replis longitudinaux offrant un aspect festonné de la lumière en coupe transversale.

La musculuse est formée par des faisceaux de cellules musculaires lisses séparées par des travées conjonctives. Ces faisceaux ont une disposition variable selon le niveau anatomique : au niveau des calices, du bassin et des 2/3 supérieurs de l'uretère, la musculuse comporte 2 couches : longitudinale interne et circulaire externe et 3 couches, longitudinales interne et externe et circulaire moyenne, dans le 1/3 inférieur de l'uretère.

L'adventice est composée d'un tissu conjonctif contenant des vaisseaux, des nerfs et du tissu adipeux

8.2.2 Le segment vésical

La vessie a une structure histologique proche du segment sus-vésical avec quelques particularités : L'urothélium, un peu plus épais fait de 6 à 8 couches « apparentes » de cellules superficielles de grande taille parfois binucléées. Le chorion est riche en fibres élastiques et forme des plis variables selon l'état de réplétion de l'organe.

La musculuse a une structure plexiforme avec une couche circulaire moyenne plus développée qui se renforce au départ de l'urètre pour former un véritable sphincter lisse.

L'adventice entoure la vessie et fusionne sur la face postérieure avec la séreuse péritonéale.

La vessie est richement innervée par des fibres d'origine sympathiques et parasympathiques.

8.2.3 Le segment sous- vésical : l'urètre

L'anatomie, la structure et le rôle de l'urètre diffèrent selon le sexe.

8.2.3.1 L'urètre masculin

Sa fonction est double : urinaire et génitale. L'urètre masculin est fait de trois portions de structure

différente : l'urètre prostatique (3cm), membraneux (1cm) et pénien (12 à 13cm)

L'urètre prostatique

La lumière de l'urètre prostatique a une forme de V ouvert en arrière. A sa face postérieure fait saillie le veru montanum au niveau duquel débouche l'utricule prostatique et de chaque côté duquel sont visibles les orifices des canaux éjaculateurs et des canaux des tubulo-alvéoles prostatiques. Sa paroi est faite d'un épithélium de type « urinaire », au dessus du veru montanum et de type prismatique pseudo-stratifié au dessous du veru montanum. Cet épithélium repose sur une membrane basale qui le sépare d'un chorion qui se continue avec le stroma prostatique. La musculature est faite de 2 couches : longitudinale interne et circulaire externe (qui s'entremêlent avec les cellules musculaires lisses de la vessie pour constituer à l'origine de l'urètre le sphincter lisse urétral).

L'urètre membraneux

Situé entre la terminaison de l'urètre prostatique et le début de l'urètre spongieux, l'urètre membraneux possède un épithélium de type prismatique stratifié.

L'urètre pénien (ou urètre spongieux)

Dernière portion de l'urètre, l'urètre pénien forme l'axe central du corps spongieux. L'épithélium est de type prismatique stratifié, avec quelques glandes muqueuses intra-épithéliales jusqu'au niveau de la fossette naviculaire, après laquelle il devient pavimenteux stratifié non kératinisé. Quelques glandes muqueuses péri ou extra-épithéliales (glandes de Littre) déversent leur produit de sécrétion (mucus) dans l'urètre pénien par l'intermédiaire de courts canaux excréteurs.

8.2.3.2 L'urètre de la femme

Court (4cm), son rôle est purement urinaire. Sa structure est identique à celle de l'urètre masculin. Il existe comme chez l'homme des glandes muqueuses intra-épithéliales et péri-urétrales (glandes de Skene) qui s'abouchent au niveau du méat urinaire.

Références bibliographiques

Ouvrages généraux

1. B. ALBERTS & al. Biologie moléculaire de la cellule. 3è éd. Médecine-Sciences Flammarion, Paris. 1995.
2. R.A. BERGMAN, A.K. AFIFI & P.M. HEIDGER. Histology. W.B. Saunders, Philadelphia. 1996.
3. P.C. CROSS & K.L. MERCER. Ultrastructure cellulaire et tissulaire, Approche fonctionnelle. De Boeck Université, Bruxelles. 1995.
4. J.P. DADOUNE. Histologie. Médecine-Sciences Flammarion, Paris. 1990.
5. D.W. FAWCETT. Bloom and Fawcett. A textbook of histology. 12th ed. Chapman & Hall. 1994.
6. L.P. GARTNER & J.L. HIATT. Color textbook of histology. W.B. Saunders, Philadelphia. 1997.
7. M.J. HOGAN, J.A. ALVARADO & J.E. WEDDELL. Histology of the human eye, an atlas and textbook. W.B. Saunders, Philadelphia. 1971.
8. W. KÜHNEL. Atlas de Poche d'Histologie. 2ème édition française. Médecine-Sciences Flammarion, Paris. 1997.
9. J. POIRIER, J.L. RIBADEAU DUMAS, M. CATALA, J.M. ANDRÉ, R.K. GHERARDI & J.-F. BERNAUDIN. Histologie moléculaire, Texte et Atlas. Masson éd., Paris. 1999.
10. J. RACADOT & R. WEILL. Histologie dentaire. 2è éd. Masson. 1973.
11. M. ROSS & al. Histology, a Text and Atlas. 3rd ed. Williams and Wilkins, Baltimore. 1995.
12. A. STEVENS & J.S. LOWE. Human histology. 2nd ed. Mosby, London. 1997.

Articles récents non référencés dans les ouvrages précédents

13. B.A.. pS2, le peptide « en feuille de trèfle » protecteur de l'intestin agressé. *Médecine/Sciences*. 12 : 846-847. 1996.
14. B.A. & M.C.R.. Si les peptides en feuille de trèfle protègent l'intégrité des muqueuses digestives, l'un d'eux est aussi suppresseur de tumeurs gastriques : preuves à l'appui in vivo !. *Médecine/Sciences*. 13 : 93-94. 1997.
15. N. KAWADA. The hepatic perisinusoidal stellate cell. *Histol Histopathol*. 12 : 1069-1080. 1997.
16. D. KEPPLER & I.M. ARIAS. Hepatic canalicular membrane. Introduction: transport across

- the hepatocyte canalicular membrane. *FASEB J.* 11 : 15. 1997.
17. A.P.N. MAJUMDAR, S.E.G. FLIGIEL & R. JASZEWSKI. Gastric mucosal injury and repair: effect of aging. *Histol Histopathol.* 12 : 491-501. 1997.
 18. P. MARTIN. Wound healing - aiming for perfect skin regeneration. *Science.* 276 : 75-81. 1997.
 19. G.K. MICHALOPOULOS & M.C. DEFRANCES. Liver regeneration. *Science.* 276 : 60-66. 1997.
 20. R.P.J. OUDE ELFERING, G.N.J. TYTGAT & A.K. GROEN. Hepatic canalicular membrane I. The role of mdr2P-glycoprotein in hepatobiliary lipid transport. *FASEB J.* 11 : 19-28. 1997.
 21. R. PAUS & G. COTSARELIS. The biology of hair follicles. *The New England Journal of Medicine.* 341 : 491-497. 1999.
 22. J.C. PROBST, T. ZETZSCHE, M. WEBER, P. THEILEMANN, T. SKUTELLA, R. LANDGRAF & G.F. JIRIKOWSKI. Human intestinal trefoil factor is expressed in human hypothalamus and pituitary: evidence for a novel neuropeptide. *FASEB J.* 10 : 1518-1523. 1996.
 23. C. PROST-SQUARCIONI. Histologie moléculaire de l'épiderme. *Communication aux 4èmes Journées du Collège Universitaire et Hospitalier des Histologistes, Cytologistes, Embryologistes et Cytogénéticiens.* Dourdan, mars 1999.
 24. P. SHARMA, L. DUDUS, P.A. NIELSEN, H. CLAUSEN, J.R. YANKASKAS, M.A. HOLLINGSWORTH & J.F. ENGELHARDT. MUC5B and MUC7 are differentially expressed in mucus and serous cells of submucosal glands in human bronchial airways. *Am J Respir Cell Mol Biol.* 19 : 30-37. 1998.
 25. D. SCHMITT. La cellule de Langerhans. *Communication aux 3èmes Journées du Collège Universitaire et Hospitalier des Histologistes, Cytologistes, Embryologistes et Cytogénéticiens.* Dourdan, 12-14 mars 1998.
 26. A.J. SINGER & R.A.F. CLARK. Cutaneous wound healing. *The New England Journal of Medicine.* 341 : 738-746. 1999.
 27. S.S. THORGEIRSON. Hepatic stem cells in liver regeneration. *FASEB J.* 10 : 1249-1256. 1996.